ZX201215

第20回日本脳神経外科漢方医学会学術集会（2011）講演記録集

14.当院における五苓散の使用経験

○福島 大輔、原田 雅史、安藤 俊平、植草 啓之、北島 悟、野本 淳
近藤 康介、原田 直幸、宮崎 親男、根本 匡章、周郷 延雄
東邦大学医学部脳神経外科第一講座（大森）

<key words> 慢性硬膜下血腫　五苓散　保存的治療　再発予防

【はじめに】

近年脳神経外科領域において漢方治療が見直されており、治療の報告も散見されている。特に五苓散は慢性硬膜下血腫に対する有用性を認めたとの報告もある。五苓散は利水作用があるとされ、作用機序として水チャンネル(アクアポリン)の阻害によることも近年わかってきている[1]。

当施設でも五苓散は平成21年7月に院内採用となり、以来頻繁に処方されるようになっている。当院では主に慢性硬膜下血腫に対して使用され、一定の治療効果を認めている。また、最近では慢性硬膜下血腫以外にも使用され、治療の幅を広げている。

【目的】

今回は、当施設において五苓散を使用された患者を後ろ向きに調査することにより、適正な使用および新たな疾患に対する可能性を検討する。

【対象と方法】

対象は、当施設において五苓散が院内採用された平成21年7月から平成23年7月までに五苓散を処方された患者を全例調査し、当院での使用状況および五苓散の効果に関して検討した。

五苓散の投与方法は経口または経鼻経管チューブより7.5g/3×で行った。

【結果】

調査期間内での五苓散投与患者は合計99例で、そのうちフォローアップができなかった2症例を除く97例を対象とした。平均年齢は74.7(28～104)歳、男性66例、女性31例、平均投与期間は77.8日間(1～227日)であった。

97症例中85症例が慢性硬膜下血腫に対する投与であった。その他の使用目的として、外傷または急性期脳血管障害による脳浮腫に対して8例、くも膜下出血、脳出血の慢性期の頭痛に対して3例、慢性硬膜下水腫に対する使用が1例であった。(図0)

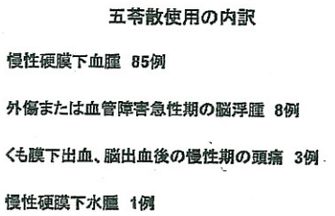

図 0.



図 1.

慢性硬膜下血腫に対する使用方法としては29例が五苓散単独投与で保存的治療を行ったうち22例76%が治癒した。7例は最終的に手術となった。手術となった7例のうち4例は7日から14日の投与期間であった。7例のうち術後に投与を行った症例は5症例で、再手術症例は1例であった。また術後の再発予防としての投与も行っており、術前投与した症例も含めて60例に投与し、うち再手術が必要となった症例は6例、10%であった。再発6例中4例に再手術後も五苓散投与を行ったが、3例は再々発となった。(図1、2、3、4、5)

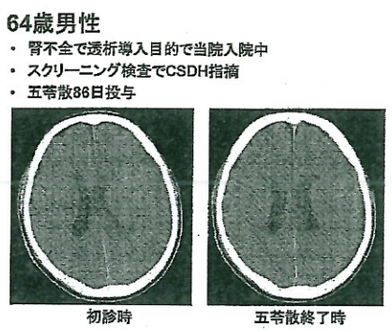

図 2.

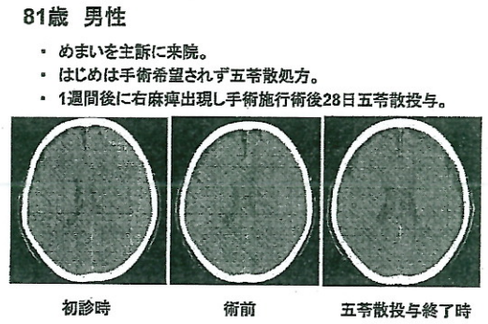

図 3.

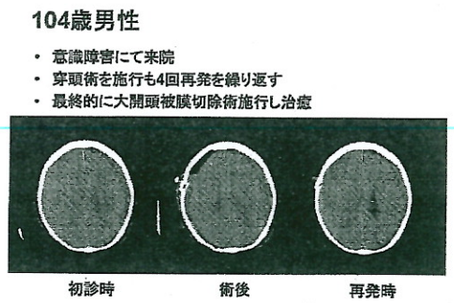

図 4.

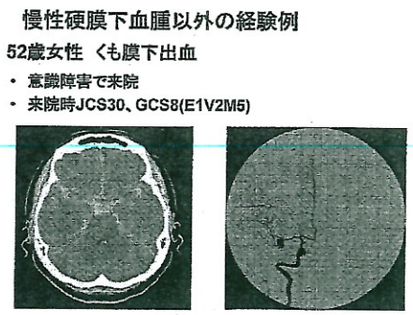

図 5.

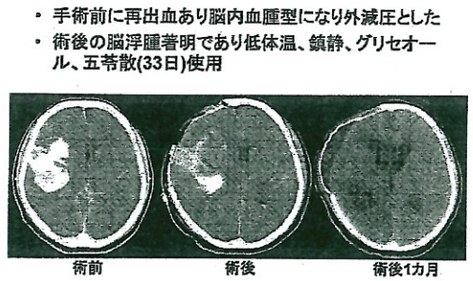

図 6.

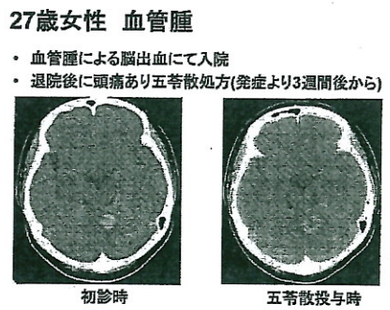

図 7.