# 愛媛県臨床病理研究会年報

第 14 号

(通算16報・終刊号)

1991

愛 媛 県 臨 床 病 理 研 究 会

## ＜関連医療機関および会員＞

| | | | |
|---|---|---|---|
| 愛媛県がん予防協会 | 松山市味酒町１丁目10－５ | 小川一雄 | 会長代理 |
| 愛媛県医師会 | 松山市三番町４丁目５－３ | 吉野　章 | 会長 |
| 松山市医師会 | 松山市柳井町２丁目85 | 村上郁夫 | 会長 |
| 松山市医師会検査センター | 松山市柳井町２丁目85 | 河野恒文 | 所長 |
| | | （故）今川玄一 | |
| | | （故）山本　司 | |
| 国立病院四国がんセンター | 松山市堀之内13 | 石光鉄三郎 | 院長 |
| | | 森脇昭介 | |
| | | 元井　信 | |
| | | 万代光一 | |
| | | 北村幸郷 | |
| | | 山上啓太郎 | |
| 愛媛県立中央病院 | 松山市春日町83番地 | 重松　授 | 院長 |
| | | 田尾　茂 | |
| | | 古屋敬三 | |
| 松山市民病院 | 松山市大手町２丁目６－５ | 宮田信熙 | 院長 |
| 松山赤十字病院 | 松山市文京地１番 | 桑島恵一 | 院長 |
| | | （前）岩下明徳 | |
| | | 台丸　祐 | |
| 国立療養所愛媛病院 | 温泉郡重信町横河原366 | 水野裕雄 | 院長 |
| 愛媛県大学医学部 | 温泉郡重信町大字志津川 | 福西　亮 | 学長 |
| | | 植田規史 | |
| | | 杉田敦郎 | |
| | | 田部井　亮 | 教授 |
| | | 大森高明 | |
| | | 近藤万里 | |
| | | 宮崎龍彦 | |
| 〃 | 中央検査部病理 | 宮本一郎 | |
| 愛媛労災病院 | 新居浜市南小松原町３－27 | 伊藤雅治 | 院長 |
| | | 大西博三 | |
| 市立宇和島病院 | 宇和島市御殿町１－１ | 近藤俊文 | 院長 |
| | | 栗原憲二 | |

# 今川玄一先生のご逝去を悼む

今川先生は平成２年11月11日66歳で胃癌の診断がなされてわずか半年の闘病生活で亡くなられました。

７月頃でしたか県立中央病院にご入院との報に接し、びっくりしてお見舞に参ったにもかかわらず、余りにも笑顔で迎えて戴き、その後ご自宅でご養生中のお電話でも、癌を患っている病人かと思えるほど、笑い声を交えての淡々としたお話し振りでした。

そんなことから私自身癌がこれほどまでに進行し、こんなに早く去られるとは夢にも思っておりませんでした。発見時すでに手術不能の状態であったと後に伺い、先生の生き様に感銘を受けました。

虫が知らせたのか、一度お見舞いを兼ねて先生にお会いしたいと思い、お電話致しますと昨夜から意識が朦朧としてこられたと伺い、急いでお見舞いに上ったときには、すでに意識は殆どなく、それでも私の手を握って下さったことが忘れられません。

先生とは私が松山に来て以来ご指導戴き、また大変話題に富み、愛媛県の医師や医療に関する歴史にご造詣が深く、さらにドイツのロマンに満ちたお話しは何時も楽しく拝聴したものでした。

本会は昭和39年以来今川先生、今は亡き山本　司先生と倉敷中央病院にご転任になり、ご定年後もご活躍の山本　寛先生と私の４人で始めましたが、単なる顕微鏡的診断のみならず、病理学的思考や世間一般のことなどを話しながら、月１回の検討会は思い出多い楽しい集いでした。一番若輩であった私は病院病理医とは如何にあるべきか、を身を持って教えて戴きました。

すでに山本　司先生が、さらにこの度今川玄一先生も去られ、山本　寛先生は松山を離れ、現役を引退された今、当時の会員は私一人となり、すでに過去の人間になりつつあります。やがて訪れるであろう我身を思う時、今川先生や山本先生のように、淡々として己の死を迎えることができるでしょうか。

松山に住んで28年、当地でお世話になった方々が次々とこの世を去られ、寂しさを禁じえません。

ここに会員一同に代り先生の生前のご指導に感謝申し上げますとともに、ご遺徳を偲び、謹んでご冥福をお祈り申し上げます。

合掌

平成３年５月30日

森　脇　昭　介



故　今川玄一先生

故　山本　司先生

前愛媛県立中央病院病理　山本　寛先生

## 検討症例一覧表

| No. 通算 | No. 年 | 提出施設 | 患者 性 | 患者 年 | 臨床診断および必要事項 | 病理組織学的診断 | 備考 |
|---|---|---|---|---|---|---|---|
| 653 | 58－1 | 愛媛労災病院 | 女 | 42 | 右背部皮下腫瘍：昭和57年11月頃に気付き、同58年4月頃、下顎、舌下部にも出現、5×4㎝の背部腫瘍は弾性軟 | 結節性筋膜炎あるいは増殖性筋膜炎：周囲との境界明瞭で比較的容易に摘出 | |
| 654 | 58－2 | 愛媛大中検病理 | 男 | 32 | 頸部リンパ節腫大：昭和58年6月頃、かぜ症状、扁桃腫大あり、某病院で悪性リンパ腫を疑われる、愛媛大耳鼻科で生検 | 悪性リンパ腫：濾胞型 | |
| 655 | 58－3 | 愛媛大1病理 | 女 | 60 | 側頭部皮下腫瘍：5年前に左乳癌で手術、3カ月前から側頭部腫瘤を自覚、CTで頭蓋骨への浸潤を認め、手術、5×5㎝大 | Malignant fibrous histiocytoma, giant cell typeあるいはangiosarcoma | 83－735 |
| 656 | 58－4 | 松山赤十字病院 | 男 | 27 | 睾丸腫瘍：右陰嚢腫大あり、鶏卵大で疼痛を有する | Malakoplakia of testis | 83－862 |
| 657 | 58－5 | 松山赤十字病院 | 男 | 25 | 睾丸無痛性腫瘤：陰嚢不快感、痔瘻があり臨床的には結核性病変を疑う、精索は連珠状 | 精子肉芽腫＋perineural invasion、結節性精管炎 | 83－584 |
| 658 | 58－6 | 四国がんセンター | 女 | 59 | 左肩甲下部腫瘍：昭和58年3月から出現、軟らかく、可動性で発赤あり | cutaneous lymphoma？ | 83－1174 |
| 659 | 58－7 | 四国がんセンター | 女 | 60 | 皮膚腫瘍：5年前、左第1趾に黒子出現し、次第に増大し、腫瘤を形成、疼通なし、易出血性 | Malignant melanoma | 83－1803 |
| 660 | 58－9 | 県立中央病院 | 女 | 45 | 外陰部腫瘤：1年前から気付く、12×8×8㎝大、335g、手拳大、軟 | Aggressive angiomyxoma of the vulva | 83－227 |
| 661 | 58－10 | 県立中央病院 | 女 | 73 | 下腹部腫瘍：20年前子宮頸癌を指摘されたことあり。3カ月前から、超鶏卵大子宮筋腫が急速に増大する。8.8×8.2×7.6㎝ | Lipomyoma of uterus | 82－2488 |
| 662 | 58－11 | 県立中央病院 | 女 | 62 | 右臀部の手挙大腫瘤：大臀から中臀筋の間にあり、境界明瞭、骨盤腔内に突出、黄色分葉状、16×16×4.5㎝、415g | 高分化型脂肪肉腫一見脂肪腫様 | 83－1451 |
| 663 | 59－1 | 愛媛大1病理 | 女 | 60 | 右肺下葉腫瘍：昭和58年1月頃血痰あり、生検にて肉腫を疑い、右下葉切除 | 扁平上皮癌の肉腫様変化 | 84－2 |
| 664 | 59－2 | 愛媛大中検病理 | 男 | 56 | 右肺下葉腫瘍：昭和58年9月上気道感染性陰影、CEA上昇、7.0×6.0×5.0㎝大 | Pulmonary blastoma | 83－2603 |
| ※665 | 59－3 | 四国がんセンター | 男 | 75 | 右下葉腫瘍：CEA9.4ng/ml、AFP718ng/ml、15×12㎝大 | Pulmonary blastoma | 剖1215 |

| No. 通算 | No. 年 | 提出施設 | 患者 性 | 患者 年 | 臨床診断および必要事項 | 病理組織学的診断 | 備考 |
|---|---|---|---|---|---|---|---|
| ※666 | 59－4 | 愛媛大2病理 | 男 | 7 | 眼瞼上腫瘍 | 骨外性Ewing tumor | |
| 667 | 59－5 | 県立中央病院 | 女 | 63 | 下腹部腫瘍：腹痛、直腸、骨盤腔に11.6×9.0×7.0㎝大の嚢胞性、充実性腫瘍 | Adenosquamous carcinoma (endometrioid type?) | 83－2820 |
| 668 | 59－6 | 県立中央病院 | 男 | 34 | 睾丸腫瘍：昭和58年2月に左睾丸腫瘍、7月に両側腫大、手拳大 | Burkitt's lymphoma | 83－2011 |
| 669 | 59－7 | 県立中央病院 | 男 | 66 | 右臀部腫瘤：全経過5年で7回摘出、7.5㎝～0.5㎝大の6個の腫瘍 | Liposarcoma, mixed type | 83－1917 |
| 670 | 59－8 | 松山赤十字病院 | 女 | 76 | 膵尾部腫瘍 | Mucinous adenoma of pancreas | 83－3344 |
| 671 | 59－9 | 松山赤十字病院 | 女 | 0 | 右第3指皮膚腫瘍：8×8㎜大の半球状多発、再発する | Infantile digital fibromatosis | 83－3713 |
| 672 | 59－10 | 松山赤十字病院 | 男 | 59 | 右三角筋腫瘤：昭和57年9月に気付き、同58年3月　9×6㎝に腫大したため、摘出 | Malignant Schwannoma with rhabdomyoblastic differentiation (malignant Triton tumor) | 83－2197 |
| 673 | 59－11 | 松山赤十字病院 | 女 | | 子宮筋腫 | Adenomatoid tumor | 84－1683 |
| 674 | 59－12 | 松山赤十字病院 | 男 | | 十二指腸生検 | Spherulosis? | 84－1441 |
| 675 | 59－13 | 四国がんセンター | 女 | 19 | 頬骨腫瘍 | Fibromyxoma of the bone | 84－665 |
| 676 | 59－14 | 県立中央病院 | | | | Verrcous carcinoma | 84－1072 |
| 677 | 59－15 | 愛媛労災病院 | 男 | 60 | | Carcinoid? | |
| 678 | 59－16 | 愛媛大2病理 | | | | | |
| 679 | 60－1 | 松山赤十字病院 | 女 | 34 | 妊娠、下腹部の拇指頭大腫瘤で漸次増大、7年前第1回帝王切開、第2回39週で帝王切開、そのとき採取 | Decidual change of stroma | 84－3345 |
| 680 | 60－2 | 県立中央病院 | 女 | 66 | 膵腫瘍：全経過5年　昭和54年9月吐血で入院し、糖尿病を指摘される、右季肋部に腫瘤を触知、昭和58年再入院 | 上腹部腫瘍は700ｇ、17×15.5×7.5㎝充実性、Grimelius(＋)ペプチドホルモンは陰性 | 剖84－44 |
| 681 | 60－3 | 県立中央病院 | 男 | 75 | 左膝関節腫瘍：69才時に生じ、大腿骨骨折・線状亀裂、仮骨形成 | Synovial sarcoma 20.2×15.0×12.5㎝大 | 84－1842 |
| 682 | 60－4 | 県立中央病院 | 男 | 21 | 前縦隔腫瘤：8.5×6.0㎝ | Thymus cyst | 84－2347 |
| 683 | 60－5 | 愛媛大中検病理 | 女 | 61 | 左乳腺腫瘍：圧痛なく、異常分泌もない、10×8㎝大、皮膚と癒着なし | Malignant lymphoma of breast | 84－2533 |
| 684 | 60－6 | 医師会検査センター | 男 | 55 | 下顎歯肉腫瘤 Pyogenic granuloma | 血管にとみ出血性、多彩な腫瘍細胞、非上皮性、筋原性？ | 59－3526 |

| No. 通算 | No. 年 | 提出施設 | 患者 性 | 患者 年 | 臨床診断および必要事項 | 病理組織学的診断 | 備考 |
|---|---|---|---|---|---|---|---|
| 685 | 60－7 | 四国がんセンター | | | | | |
| 686 | 60－8 | 愛媛大1病理 | 男 | 14 | 右胸壁腫瘤：胸腔内に突出 | Synovial sarcoma | |
| 687 | 60－9 | 愛媛労災病院 | 男 | 61 | 左精索腫瘤：ツ反応陽性 | 結核精副睾丸炎 | 84－882 |
| 688 | 60－10 | 愛媛労災病院 | 女 | 64 | 胃幽門狭窄：多発潰瘍形成 | | 85－006 |
| 689 | 60－11 | 松山赤十字病院 | 男 | | | | 84－2818 |
| 690 | 60－12 | 松山赤十字病院 | 男 | | | Dermatofibrosarcoma protuberans | 84－2707 |
| 691 | 60－13 | 愛媛労災病院 | | | | | 84－577 |
| 692 | 60－14 | 愛媛労災病院 | | | | Angiolipoma | |
| 693 | 60－15 | 愛媛大中検病理 | | | | | 84－1615 |
| 694 | 60－16 | 四国がんセンター | 女 | 50 | 甲状腺腫瘍：10年前より頚部腫瘤に気付く、左葉に2.0×2.0cmの腫瘍 | Follicular carcinoma?? | 84－1582 |
| 695 | 60－17 | 四国がんセンター | 女 | 42 | 膵癌 | 膵癌、特殊型、巨細胞を混在 | 84－2902 |
| 696 | 60－18 | 四国がんセンター | 男 | 13 | 腹部腫瘤：膵頭部の悪性リンパ腫疑い、昭和60年4月より腹痛 | Lymphadenitis tuberculosa? | 85－1030 |
| 697 | 60－19 | 四国がんセンター | 女 | 64 | 前頭部腫瘤：1年前から右前頭部に0.8×0.6cm大の隆起性病変を見る | Basal cell carcinoma (adenoid type) | 85－1038 |
| 698 | 60－20 | 松山赤十字病院 | 男 | 1 | 右側頭部腫瘍：10カ月前に生じ、増大する、皮膚科で生検、境界不明瞭、悪性として全摘 | Myogenic tumor:PAS (＋)alveolar structure (＋), myoglobin(＋) | 85－970 |
| 699 | 60－21 | 松山赤十字病院 | 男 | 44 | 副睾丸炎＋陰嚢水腫：右陰嚢腫瘍で透光性あり、充実部を認める | Adenomatoid tumor: benign reactive mesothelial proliferationとの鑑別が必要 | 84－4198 |
| 700 | 60－22 | 愛媛労災病院 | 男 | 50 | 手根骨破壊、尺骨に骨折出現 | reactive or hamartoma | 85－154 |
| 701 | 60－23 | 愛媛労災病院 | 男 | 58 | 口腔皮膚側粘膜下腫瘤、右肺上葉に異常陰影あり | 転移性扁平上皮癌の肉腫様変化 | 85－258 |
| 702 | 60－24 | 愛媛労災病院 | 女 | 73 | 腹部腫瘤：3年前小腸腫瘍を摘出、腹腔に腫瘍多発、11×8cm大 | Leiomyosarcomaの再発 | 85－196 |
| ※703 | 60－25 | 愛媛大中検病理 | 男 | 77 | 右肺中－下葉腫瘤 | Pseudolymphoma | 85－664 |
| 704 | 60－26 | 県立中央病院 | 女 | 44 | 閉塞性黄疸：総胆管拡張12×12mm、27才時、胆嚢摘出、急性肝炎と黄疸の既往あり、小結石あり | Adenocarcinoma tubulopapillare，乳頭状増殖と表在性進展 | 85－516 |

| No. 通算 | No. 年 | 提出施設 | 患者 性 | 患者 年 | 臨床診断および必要事項 | 病理組織学的診断 | 備考 |
|---|---|---|---|---|---|---|---|
| 705 | 60－27 | 県立中央病院 | 女 | 50 | 右乳癌：皮膚および胸壁と癒着、リンパ節転移あり | Adenosqaamous carcinoma | 85－824 |
| 706 | 60－28 | 県立中央病院 | 女 | 58 | 子宮腫瘍：6カ月前に正常分娩、6.8×6.5×2.8㎝大の内腔に突出する暗赤色、出血性腫瘍、ゴナビス50国際単位 | Placental site trophoblastic tumor? | 85－880 |
| ※707 | 60－29 | 愛媛大中検病理 | 男 | 17 | 肺の腫瘍様病変 | Pseudolymphoma, lymphomatoid granulomaの範疇 | |
| 708 | 60－30 | 四国がんセンター | 女 | 61 | 左扁桃腫大、両側頸部リンパ節腫大、悪性リンパ腫疑い | 扁桃：lymphfollicular hyperplasia 頸部リンパ節：Castleman's lymphoma | 85－1065<br>85－957 |
| 709 | 60－31 | 四国がんセンター | 男 | 67 | 肺癌疑い：右腋窩リンパ節腫大、3.5×1.3㎝、CTにて縦隔リンパ節の腫大もある | Reactive follicular hyperplasia | 85－1041 |
| 710 | 60－32 | 松山赤十字病院 | 女 | 54 | 卵巣腫瘍：10㎝大の嚢胞性腫瘍、歯牙あり、一部に充実性部分をみる | 成熟奇形腫：前立腺様組織も見られる。 | 85－2551 |
| 711 | 60－33 | 松山赤十字病院 | 女 | 62 | 膀胱腫瘍：後壁に基部を持った乳頭状増殖、2.5×2.0㎝大 | Mesonephric carcinoma＋cystic cystitis | 85－1508 |
| 712 | 60－34 | 愛媛労災病院 | 男 | 60 | 左関節部腫瘍：3年前に打撲 | Granuloma pyogenicum | 85－603 |
| 713 | 60－35 | 愛媛労災病院 | 女 | 60 | 頭蓋骨のびまん性肥厚と顔面腫脹、前頭骨より採取 | Fibrous dysplasia | 85－515 |
| 714 | 60－36 | 愛媛大1病理 | 男 | 37 | 9カ月前より上肢知覚麻痺、CTで右半球に異常、右前頭葉にlow density area(＋) | Encephalitis japonica | |
| 715 | 60－37 | 愛媛大1病理 | 男 | 69 | 膵頭部腫瘍：昭和60年5月手術 | Pseudosarcomatous carcinoma | |
| 716 | 60－38 | 県立中央病院 | 男 | 5 | 左足の外側部のpigmented tumor | Angiokeratoma＋angiolipoma | 85－1580 |
| 717 | 60－39 | 県立中央病院 | 男 | 41 | 左肩甲部腫瘤：1年前に小結節に気付く、最近、5㎝大に増大、弾性軟 | Dermatofibrosarcoma protuberans | 85－1220 |
| 718 | 60－40 | 四国がんセンター | 女 | 9 | 腹部腫瘤：貧血、発熱のため入院。ツ反応14×13㎜、血沈163/175、開腹すると腹腔リンパ節腫大、3.0×3.0㎝ | Castleman's lymphoma, plasma cell type | 85－1976 |
| 719 | 60－41 | 四国がんセンター | 男 | 51 | Non－Hodgkin lymphomaとAML、右睾丸腫瘍 | Chloroma | 85－1948 |
| 720 | 60－42 | 愛媛大2病理 | 女 | 70 | 食道・甲状軟骨後壁腫瘍：食道粘膜を含めて切除 | 悪性顆粒細胞腫 | |

| No. 通算 | No. 年 | 提出施設 | 患者 性 | 患者 年 | 臨床診断および必要事項 | 病理組織学的診断 | 備考 |
|---|---|---|---|---|---|---|---|
| 721 | 60－43 | 愛媛大中検病理 | 女 | 60 | 肺腫瘍：昭和57年1月右肺中下葉切除、昭和60年6月左肺に4.5×4.0×2.0cmの限局性腫瘤出現 | Localized amyloidosis with pseudolymphoma | 82－170<br>85－1044 |
| 722 | 60－44 | 県立中央病院 | 男 | 66 | 上腹部膨満感あり、進行胃癌と糖尿病で加療中 | Malignant lymphoma, diffuse large cell type | 85－1389 |
| 723 | 60－45 | 県立中央病院 | 男 | 66 | 鼻出血、中鼻道に腫瘍をみ、表面は平滑、篩骨洞に浸潤性充満、放治50Gy。B－J蛋白陰性、総蛋白8.2g/dl、A/G=1.1 | Isolated plasmacytoma | 85－2856 |
| 724 | 60－46 | 医師会検査センター | 女 | | 左下腿腓腹筋の中の無痛性腫瘍 | Epitheloid sarcoma | 60－2754 |
| 725 | 60－47 | 四国がんセンター | 女 | 42 | 縦隔腫瘍 | Thymic carcinoid | 85－3326 |
| 726 | 60－48 | 愛媛大1病理 | 女 | 43 | 外陰部腫瘍：バルトリン腺の部位 | Angioleiomyoma | 85－558 |
| 727 | 60－49 | 愛媛大1病理 | 男 | 81 | 腋窩腫瘍：昭和60年初めより腫大、5×4×1.5cm | Non－Hodgkin's lymphoma | |
| 728 | 60－50 | 愛媛大1病理 | 女 | 47 | 右下腿部腫瘍：10年前から腫瘤を触知、軟、多結節性、7×4×4cm | Trichogenic trichoepithelioma, multiple desmoplatic tricho-epithelioma | 85－3706 |
| 729 | 60－51 | 愛媛大1病理 | | | | | |
| 730 | 60－52 | 四国がんセンター | 女 | 33 | 子宮筋腫 | Endometrial stromal nodule | 84－1029 |
| 731 | 60－53 | 四国がんセンター | 女 | 74 | 後腹膜腫瘍 | 卵巣中胚葉性混合腫瘍 | 剖1446 |
| 732 | 61－1 | 松山赤十字病院 | 男 | 60 | 後頭部腫瘍：2－3年前より出現 | Nodular hidradenoma | 85－4900 |
| 733 | 61－2 | 松山赤十字病院 | 女 | 79 | 右卵巣腫瘍：多嚢胞性10×6cm大、透明な粘稠液を容れる | Mucinous cystadenoma +struma ovarii | 85－4583 |
| 734 | 61－3 | 松山赤十字病院 | 男 | 2 | 肝脾腫：脾1950g、黄白色 | Gausher's disease、貧血性梗塞、リンパ濾胞不明瞭 | 86－106 |
| 735 | 61－4 | 愛媛大1病理 | | 33 | 顎下部腫瘍：200g、6回再発 | Spindle cell sarcoma | 76－86 |
| 736 | 61－5 | 愛媛大1病理 | 女 | 56 | 子宮腫瘍：52才子宮頸癌IIb、放治60Gy、Follow up中に子宮腫大があり、両側肺・脳転移を認める | Squamous cell carcinoma with sarcomatous change | |
| 737 | 61－6 | 愛媛大2病理 | 女 | 40 | 右卵巣腫瘍 | | |
| 738 | 61－7 | 県立中央病院 | 女 | 57 | 十二指腸粘膜下腫瘍：石灰化像あり、2×1cm | Epitheloid leiomyoma (leiomyoblastoma) | 86－180 |
| 739 | 61－8 | 県立中央病院 | 女 | 56 | 検診にて肺異常陰影を指摘される | Bronchial carcinoid | 86－205 |

| No. 通算 | No. 年 | 提出施設 | 患者 性 | 患者 年 | 臨床診断および必要事項 | 病理組織学的診断 | 備考 |
|---|---|---|---|---|---|---|---|
| 740 | 61－9 | 四国がんセンター | 女 | 74 | 後腹膜腫瘍 | 卵巣中胚葉混合腫瘍 | 剖1446 |
| 741 | 61－10 | 四国がんセンター | 男 | 63 | 右頸部腫瘍：(2.0×1.5 cm) | MFH? | 86－207 |
| 742 | 61－11 | 愛媛大1病理 | 男 | 45 | 頸部腫瘍：2年前chronic lymphadenitisの診断、左頸部リンパ節摘出 | Immunoblastic lymphadenopathy | |
| 743 | 61－12 | 愛媛大1病理 | 女 | 65 | 大脳半球腫瘍 | 脳原発の悪性リンパ腫 | |
| 744 | 61－13 | 愛媛大2病理 | 男 | 76 | 肝血管腫：肝4383 g | Leiomyoblastoma? | 剖86－24 |
| 745 | 61－14 | 四国がんセンター | 男 | 10 | 左臀部腫瘍：石灰化や化骨あり | Nodular myositis | 85－3020 |
| 746 | 61－15 | 四国がんセンター | 男 | 69 | 膀胱腫瘍：7×6㎝、隆起性 | 中胚葉性混合腫瘍？ | 85－2076 |
| 747 | 61－16 | 県立中央病院 | 女 | 58 | 肝左葉S4境界明瞭な腫瘍、7.5×5.4㎝ | Angiomyolipoma | 85－787 |
| 748 | 61－17 | 松山赤十字病院 | 男 | 84 | 左球結膜腫瘍：10年前に気付く | Sebaceous cornea | 86－1354 |
| 749 | 61－18 | 松山赤十字病院 | 女 | 15 | 視交叉部腫瘍：昭和53年手術、網膜芽細胞腫 | Ganglioglioma, grade I | 86－1706 |
| 750 | 61－19 | 松山赤十字病院 | 男 | 50 | 小腸腫瘍：イレウスで発症、回腸末端から140㎝に8×7㎝の腫瘍 | Malignant lymphoma | 84－207 |
| 751 | 61－20 | 松山赤十字病院 | 女 | 37 | 乳腺腫瘍：2.5×1.5㎝大 | Adenolipoma | 86－652 |
| 752 | 61－21 | 愛媛労災病院 | 女 | 39 | 小脳腫瘍：硬膜Sudan Ⅲ(＋) | Hemangioblastoma?, meningioma | 86－206 |
| 753 | 61－22 | 愛媛労災病院 | 女 | 68 | 前頭頂骨に金槌があたり、陥没骨折、皮下との関係はない | Angiosarcoma?, granuloma | 86－344 |
| 754 | 61－23 | 県立中央病院 | 男 | 33 | 右大腿内側疼痛性腫瘍：7カ月後生検 | Spindle cell sarcoma | 85－2846 |
| 755 | 61－24 | 県立中央病院 | | | 内転筋内腫瘍：8.3×6.3×5.3㎝ | Synovial sarcoma | 85－2598 |
| 756 | 61－25 | 医師会検査センター | 男 | 23 | 直腸ポリープ、5㎜大 | Carcinoid | 86－3707 |
| 757 | 61－26 | 松山赤十字病院 | 女 | 56 | 前縦隔腫瘍：昭和59年5月人間ドックで異常陰影を指摘される、胸腺と連続、7×6×6㎝大 | Thymic cyst | 86－3245 |
| 758 | 61－27 | 松山赤十字病院 | 男 | 66 | 肺びまん性結節：昭和61年5月閉塞性黄疸、膵頭部に手拳大腫瘍あり、Virchow転移あり | Pulmonary adenomatosis | 86－2571 |
| 759 | 61－28 | 松山赤十字病院 | 女 | 57 | 右環指腫瘍：環指皮下の腫瘍、5年前に気付く、1.2×1.0×1.0㎝大 | Nerve sheath myxoma (benign myxoid tumor of nerve sheath) | 86－2365 |

| No. 通算 | No. 年 | 提出施設 | 患者 性 | 患者 年 | 臨床診断および必要事項 | 病理組織学的診断 | 備考 |
|---|---|---|---|---|---|---|---|
| 760 | 61－29 | 医師会検査センター | 男 | 37 | 右肩部腫瘤：半球状突出指頭大、硬い、２－３年来少しづつ増大 | Pigmented dermatofibrosarcoma protuberans | 86－2050 |
| 761 | 61－30 | 県立中央病院 | 男 | 64 | 膵尾部腫瘍：嚢胞腺癌疑い、CEA上昇 | Mucinous cystadenoma, borderline lesion | 86－1337 |
| 762 | 61－31 | 県立中央病院 | 女 | 44 | 膵嚢胞：半年前より上腹部腫瘤に気付く、972ｇ、15.5×12.5×8.8㎝大、多房性、ERCPにて膵管末端部不規則嚢胞状に拡張 | Cystic adenoma 若年者、女性・体・尾部に多い、悪性化が強い | 86－1554 |
| 763 | 61－32 | 愛媛労災病院 | | | | | 86－206 |
| 764 | 61－33 | 愛媛労災病院 | 女 | 34 | Parasellar tumor：視神経の外側より中頭蓋窩から斜台後方に伸展、３×３×２㎝ | Chordoma PAS＋, S－100＋ | 86－450 |
| 765 | 61－34 | 四国がんセンター | 男 | 18 | 耳下腺腫瘍：約３年前より気付き、３カ月前から急速に増大、顔面神経を巻き込む | Mucoepidermoid carcinoma | 86－2313 |
| 766 | 61－35 | 松山赤十字病院 | 女 | 56 | 尾骨腫瘍：昭和60年８月、尾骨部の痛みあり、同61年２月、同部の腫瘤に気付く、尾骨の破壊あり | Chordoma | 86－3807<br>86－4141 |
| 767 | 61－36 | 松山赤十字病院 | 女 | 65 | 右卵巣悪性腫瘍：昭和61年９月下腹部に11.0㎝大の腫瘤をCTで認める、嚢胞部と充実部が混在し、悪性を疑う | Thecoma with cystic degeneration | 86－4261 |
| 768 | 61－37 | 松山赤十字病院 | 男 | 83 | 左前腕腫瘍：昭和60年２月に同部の腫瘍摘出を受ける、その後、４回再発 | Liposarcoma, pleomorphic type | 86－3443 |
| 769 | 61－38 | 松山赤十字病院 | 男 | 74 | 篩骨洞内乳頭腫再発：中鼻道充満、眼窩下部にも波及 | Malignant change of inverted papilloma | 86－4363 |
| 770 | 61－39 | 県立中央病院 | 男 | 46 | 右副腎腫瘍、肝転移性腫瘍。尿中ノルアドレナリン２－2.3倍、DOPAは1.4－1.5倍 | Pheochromocytoma | 86－2885 |
| 771 | 61－40 | 愛媛労災病院 | 男 | 39 | 肝腫瘍：腹部不快感、背部痛、右葉に多房性嚢胞形成 | | ~~89－916~~<br>86－916 |
| 772 | 62－１ | 四国がんセンター | 男 | 66 | 進行胃癌 | 分化型管状腺癌 | 86－2883<br>86－2885 |
| 773 | 62－２ | 四国がんセンター | 女 | 56 | 右歯肉腫瘍 | Ewing's sarcoma? | 86－757 |
| 774 | 62－３ | 愛媛大２病理 | 女 | 48 | 卵巣、子宮、頭部皮下腫瘍：頭皮には隆起性腫瘍形成 | 子宮：Endometrial stromal tumor<br>頭皮：Leiomyosarcoma? | 62－1171<br>62－1345 |
| 775 | 62－４ | 愛媛大２病理 | 男 | 89 | 前立腺癌 | 高分化＋低分化腺癌 | 62－1069 |

| No. 通算 | No. 年 | 提出施設 | 患者 性 | 患者 年 | 臨床診断および必要事項 | 病理組織学的診断 | 備考 |
|---|---|---|---|---|---|---|---|
| 776 | 62－5 | 県立中央病院 | | | 左鼻腔腫瘍：Sphenoidal meningiomaで12年前に手術、6年、12年後局所再発、頭蓋内、眼窩、側頭部に出現 | Invasive meningioma, malignant | 86－3080 |
| 777 | 62－2 | 県立中央病院 | 男 | 31 | 腹痛、イレウス症状あり、3カ月後開腹手術、腹水あり、回盲部から120cm口側に腫瘤あり | アニサキス | 87－718 |
| ※778 | 62－7 | 県立中央病院 | 女 | 62 | 大腸ポリポーシス：18個、数mm－35mm大、20年前胃癌で手術、ネフローゼ症候群あり | Juvenile polyposis＋adenoma | 87－622 |
| 779 | 62－8 | 愛媛大中検病理 | 男 | 67 | 右副腎腫瘍：昭和61年6月心窩部不快感、各種ホルモン異常なし、5.0×3.5×2.0cm、被膜を有する | Myxomatous neurofibroma | 86－1956 |
| 780 | 62－9 | 愛媛大中検病理 | | | 眼窩腫瘍 | Malignant lymphoma | 87－359 |
| 781 | 62－10 | 四国がんセンター | 女 | 54 | 子宮筋腫：子宮全体にびまん性に浸潤する悪性腫瘍 | Undifferentiated carcinoma | 87－1042 |
| 782 | 62－11 | 四国がんセンター | 女 | 59 | 子宮体癌：性器出血あり、生検にてendometrioid carcinomaと診断 | Lipid producing carcinoma | 86－3049 |
| 783 | 62－12 | 愛媛大1病理 | 女 | 30 | 副腎腫瘍：全身倦怠感で入院、ホルモン異常なし | Myelolipoma | 86－1093 |
| 784 | 62－13 | 愛媛大1病理 | 女 | 80 | 右手指腫瘤 | Foreign body granuloma | 86－989 |
| 785 | 62－14 | 松山赤十字病院 | 女 | 75 | 右卵巣腫瘍＋子宮体癌、子宮筋腫：エストロゲン、プロゲステロン、CA19－9、CA125上昇、卵巣8.5×7.0×6.0cm大 | Granulosa cell tumor＋endometrial carcinoma | 87－1485 |
| 786 | 62－15 | 松山赤十字病院 | 男 | 57 | 陰茎腫瘍：昭和59年頃より排尿困難、陰茎先端の包皮の腫瘍に気付く、2.0×2.0×1.9cm大 | Verrcous carcinoma | 86－5186 |
| ※787 | 62－16 | 四国がんセンター | 男 | 60 | 縦隔腫瘍：気管右後方の50×35mmの腫瘍、奇静脈を巻き込み、食道に癒着、右肺とは剝離可能 | 胸腺癌あるいは germ cell tumor、赤黄色、弾性軟、薄い被膜にておおわれる、分葉状で一部に嚢胞を形成 | 85－3029 |
| 788 | 62－17 | 愛媛労災病院 | 男 | 18 | 左大腿部腫瘤A－V malformation：腫瘤は漸次増大、弾性軟で10×7×6cm割面で黄白色、血管に富む | Intramuscular lipoma, angio－lipoma, hamartoma, A－V malformation | 87－577 |
| 789 | 62－18 | 愛媛労災病院 | 男 | 69 | 空腸腫瘍：Treitz靱帯の5cm肛門側に6×9cmの腫瘍 | 平滑筋肉腫、EMA(＋), PAS(＋), Desmin(－), Grimelius(－), PTAH(－) | 87－507 |

| No. 通算 | No. 年 | 提出施設 | 患者 性 | 患者 年 | 臨床診断および必要事項 | 病理組織学的診断 | 備考 |
|---|---|---|---|---|---|---|---|
| 790 | 62－19 | 県立中央病院 | 男 | 16 | 結節性硬化症：tuberous sclerosis、精神発育遅滞、1週前より頭痛、嘔吐、顔面に小腫瘤、爪下に線維腫、腎は嚢胞腎、視床、視床下部に腫瘍 | Tuberous sclerosis, cerebrum, angiofibroma (sebaceous adenoma) of skin, subungal fibroma, astrocytoma? | 87－1345 |
| 791 | 62－20 | 県立中央病院 | 男 | 64 | 胃粘膜下腫瘍 | 扁平上皮癌、食道あるいは胃噴門原発 | 87－1661 |
| 792 | 62－21 | 県立中央病院 | 女 | 62 | 食道ポリープ：黄色調、山田三型 | Granular cell tumor of esophagus, PAS(＋) | 86－2479 |
| 793 | 62－22 | 愛媛大2病理 | 女 | 71 | 甲状腺腫瘍：14年間で徐々に増大、大きさ8×7.5×3㎝で縦隔内に侵入、リンパ節の腫大はない、甲状腺機能検査はまだ | 慢性甲状腺炎、granulomatous thyroiditis, struma lymphomatosa, Riedel's struma | 62－2778（成人病セ） |
| ※794 | 63－1 | 四国がんセンター | 男 | 59 | 胃癌切除材料における胃粘膜内印環細胞様細胞の集族 | 固有胃腺上皮の変性。PAS－AB染色では印環細胞や幽門腺細胞とは異なる態度を示す | 87－3897 |
| 795 | 63－2 | 四国がんセンター | 男 | 42 | 後腹膜腫瘍：左後腹膜、脾と腎の間に5㎝の腫瘍、Adrenalin, aldosteron, VAMは正常、CEA, AFP正常、免疫グロブリンも正常範囲 | Castleman's lymphoma, hyaline vascular type, 部位がまれ | 87－4045 |
| 796 | 63－3 | 愛媛労災病院 | 男 | 55 | 眼窩内腫瘍：1カ月前より眼瞼に腫瘍出現、漸次増大 | Pseudotumor of orbita, Malignant lymphomaとの鑑別 | 87－1304 |
| 797 | 63－4 | 県立中央病院 | 女 | 69 | 左大腿腫瘍：10年前より左大腿屈側に腫瘤があり、次第に増大、2.1×1.9×1.4cm | Spindle cell lipoma?, neurofibromaのvariantか | 87－2628 |
| 798 | 63－5 | 県立中央病院 | 男 | 43 | 右肩甲部皮下腫瘤：約1年間で拇指頭大から5×3㎝に増大、弾性硬、摘除後に再発 | Dermatofibrosarcoma protuberans? | 87－2665 |
| 799 | 63－6 | 愛媛労災病院 | 女 | 36 | SLEの胃病変：体下部大弯の小発赤 | 胃形質細胞腫様の細胞の集族、好酸性胞体内にRussel's body?、グロブリンの貪食か | 88－19 |
| 800 | 63－7 | 愛媛労災病院 | 男 | 61 | 脳梗塞：血管造影にて総頸動脈に80％の狭窄、carotid endoarterectomy施行 | 内頸動脈の膜様狭窄 | 87－909 |
| 801 | 63－8 | 松山赤十字病院 | 女 | 85 | 外耳道腫瘍：10年以上前から出現、左外耳道に弾性軟、充実性、表面平滑1.2×0.8×1㎝ | Ceruminous adenoma 褐色顆粒を何と考えるか | 87－464 |
| 802 | 63－9 | 愛媛大1病理 | 男 | 80 | 左耳介腫瘍：2－3年前より徐々に増大、軟で潰瘍形成し、疼痛が強い | Pseudoglandular prickle cell carcinoma | 87－716 |

| No. 通算 | No. 年 | 提出施設 | 患者 性 | 患者 年 | 臨床診断および必要事項 | 病理組織学的診断 | 備考 |
|---|---|---|---|---|---|---|---|
| 803 | 63－10 | 愛媛大２病理 | 女 | 57 | 子宮内膜腫瘍：ポリープ状増殖 | Mesodermal mixed tumor：腺癌組織、軟骨、横紋筋組織など多彩 | 87－1324 |
| 804 | 63－11 | 愛媛労災病院 | 男 | 81 | 急性虫垂炎 | Goblet cell carcinoid or poorly diff. adenocarcinoma | 88－280 |
| ※805 | 63－12 | 四国がんセンター | 女 | 42 | 外陰潰瘍：外陰部から腟にかけて発赤、肥厚し、一部に潰瘍、HSV－1およびHSV－2抗体価の上昇 | Warty dyskeratosis? Pemphygus | 88－310 |
| 806 | 63－13 | 四国がんセンター | 男 | 61 | 前立腺癌：排尿困難にて発症 | 低分化腺癌Grimelius(－), PAS focally positive, PTAH(－) | 88－816 |
| 807 | 63－14 | 県立中央病院 | 男 | 42 | 左篩骨洞腫瘍：鼻出血にて発症、鼻腔内、上顎洞に浸潤 | Olfactory neuroblastoma or undifferentiated carcinoma, meningeal sarcoma | 88－785 |
| 808 | 63－15 | 県立中央病院 | 男 | 49 | Zollinger－Ellison's syndrome：膵体尾部、胃全摘施行、術後血清ガストリンは低下 | Islet cell hyperplasia of pancreas?胃にはG－cellの過形成はないか。 | 88－455 |
| 809 | 63－16 | 松山赤十字病院 | 男 | 64 | 前立腺肥大症：排尿困難 | 悪性黒色腫：尿道、Masson－trichrom, 漂白試験 | 87－1208 |
| 810 | 63－17 | 医師会検査センター | 女 | | 左下腿のくぼみ | 変性脂肪組織 | 63－3033 |
| 811 | 63－17 | 四国がんセンター | 女 | 23 | 卵巣腫瘍：CA－125、AFP、TPA、CA19－9は正常範囲内 | Sclerosing stromal tumor、多嚢胞性腫瘍、Fibrothecoma, massive edemaとの鑑別、若年者、血管豊富、限局性浮腫、嚢胞性、heterogenity | 16082（他院） |
| 812 | 63－18 | 医師会検査センター | 女 | 56 | 頸部軟部腫瘍：３－４年前から頸部に0.5㎝位のイボ状の腫瘍あり、皮膚と径４㎜の茎で連続 | Mixed tumor?, neural crest origin tumor?, melanin(＋), Grimelius(＋), fat(＋) | 63－2010 |
| 813 | 63－19 | 市立宇和島病院 | 女 | 50 | 甲状腺腫瘍：大きさ２㎝で被膜を有する、リンパ節腫大はない | 濾胞性腺癌、Atypical adenomaとの鑑別が必要 | 88－1860 |
| 814 | 63－20 | 市立宇和島病院 | 男 | 28 | 膀胱腫瘍：２㎝大で境界明瞭、粘膜下から筋層にかけて存在 | Paraganglioma of urinary bladder | 88－1890 |
| 815 | 63－21 | 県立中央病院 | 男 | 62 | 胸腺腫、赤芽球癆：末梢血　T－cellの増加 | 胸腺腫、胸腺は13×９×6.5㎝分葉状 | 88－815 |
| 816 | 63－22 | 県立中央病院 | 女 | 32 | 左後頭葉腫瘍：てんかん発作にて発症 | 悪性リンパ腫、腫瘍は出血、壊死が強く、嚢胞性変化、灰白色で境界は比較的明瞭<br>Gliomaとの鑑別 | 88－1753 |

| No. 通算 | No. 年 | 提出施設 | 患者 性 | 患者 年 | 臨床診断および必要事項 | 病理組織学的診断 | 備考 |
|---|---|---|---|---|---|---|---|
| 817 | 63－23 | 愛媛大中検病理 | 男 | | 胃癌 | 胃のhepatoid carcinoma, 肝様腺癌 Albumin(＋), AAT(＋), ACT(＋), protrombin(＋), CEA(－), HCG(－), ferritin(－) | |
| 818 | 1－1 | 市立宇和島病院 | 男 | 67 | 下咽頭腫瘍：3カ月前より嚥下困難、下咽頭左側壁に大きさ2㎝の隆起性病変、血清IgG2080、IgA 610、IgE3950単位 | IBL－Like T－cell lymphoma, helper－inducer type, pale cellsが特徴的、LCA(＋), UCHL－1(＋), Mx－Pan B(－) | 88－1587 |
| ※819 | 1－2 | 市立宇和島病院 | 女 | 9カ月 | 卵巣腫瘍：1カ月前より腹部膨満出現、乳房腫大あり、CTにて左側腹腔内に多房性腫瘍、CA125, E2上昇、手術時、腫瘍は卵巣にあり、大きさ10㎝球形、多房性、一部充実性、嚢胞内には出血や壊死なし | Juvenile granulosa cell tumor、典型例に比べ、黄体化が少ない | 88－2005 |
| 820 | 1－3 | 愛媛労災病院 | 男 | 52 | 右第3趾外骨腫：約2年前より、右第3趾の膨隆に気付く、徐々に増大し、歩行時に疼痛出現。腫瘍は骨皮質から比較的簡単に切除され、骨髄質との関連がなかった、大きさ2.8×2.2×1.0㎝ | Osteochondroma(exostosis)or periosteal chondroma<br>いずれの診断でも組織像とレ線所見が符合しない | 89－61 |
| 821 | 1－4 | 愛媛労災病院 | 男 | 13 | 下顎部腫瘤：2年前に転倒して同部に負傷、1年前より下顎部に腫瘤出現、気になり摘出を受ける。腫瘤は皮下にあり、約0.5㎝、割面では黄色調 | Juvenile xanthogranuloma, benign histiocytoma | 89－45<br>9945 |
| 822 | 1－5 | 松山赤十字病院 | 女 | 67 | 左卵巣ないし卵管癌：腹部膨満と体重減少を主訴、小児頭大の下腹部腫瘍と腹水貯溜を指摘された、CA 125 13804 unit | Malignant Mullerian mixed tumor卵管原発、間葉系成分としては軟骨卵管原発はきわめて珍しい | 88－1927 |
| 823 | 1－6 | 松山赤十字病院 | 女 | 55 | 右肘部腫瘤（皮下神経鞘腫疑い）：数カ月前、右肘外側の腫瘤に気付く、大きさ26×23×19㎜、白色調、分葉状、結節状、充実性、一部、血管、皮神経と連続 | Monomorphic fibrous synovial sarcoma | 88－6379 |
| 824 | 1－7 | 愛媛大2病理 | 女 | 42 | 子宮筋腫：鉄欠乏性貧血の精査で来院、子宮筋腫の診断で手術、内腔に突出し大きさ35×30×25㎜ | Malignant Mullerian mixed tumor, or Mullerian adenosarcoma, Endometrial stromal sarcoma、上皮成分は腫瘍性か？ | 88－911 |

'89-2-4

| No. 通算 | No. 年 | 提出施設 | 患者 性 | 患者 年 | 臨床診断および必要事項 | 病理組織学的診断 | 備考 |
|---|---|---|---|---|---|---|---|
| 825 | 1－8 | 愛媛大1病理 | 男 | 3 | 肝不全、腎不全：母親は26才でITPを発症、妊娠中もpredonin服用、患児は在胎34週、2410gで出生、全身浮腫、腹部膨満、血清総蛋白2.8g/dl、高度貧血、腹水貯溜、蛋白尿、腎腫大 | Congenital nephrotic syndrome，胎児性肝炎後の肝線維化 | 88－40 |
| ※826 | 1－9 | 愛媛大1病理 | 男 | 56 | 腸間膜腫瘤：昭和62年1月早期胃癌にて胃亜全摘術、昭和63年8月頃より、腹部にelastic hardな腫瘤（4×6㎝）を指摘され、摘出術を受ける、腫瘍は腸間膜に発生し、弾性硬 | Intraabdominal desmoid | 88－2400 |
| 827 | 1－10 | 四国がんセンター | 女 | 72 | 悪性リンパ腫：右そけい部リンパ節腫大で発症し、生検にて悪性リンパ腫と診断、このときすでに右水腎症と骨盤内腫瘍を指摘、剖検にて腫瘍は骨盤内に多結節状に増生し右尿管を巻き込む、後腹膜リンパ節腫大 | Round cell sarcomaの鑑別、EMA(＋)，LCA(－)，UCHL－1(－)，Mx－panB(－)，銀染色ではalveolar pattern | 剖1612 |
| 828 | 1－11 | 県立中央病院 | 男 | 35 | 眼窩内腫瘍：1984年4月右肺下葉の腫瘤で手術（慢性肉芽性炎症）、1985年蓄膿症手術、1988年9月左眼球突出、篩骨同腫瘍と眼窩内腫瘍を摘出 | Inflammatory pseudotumor of orbita? Wegener's granulomatosis? 血管炎の所見が強い | 89－127 |
| 829 | 1－12 | 県立中央病院 | 女 | 19 | Fibrous dysplasia of rib：最近、偶然に検診の胸部X線にて右第8肋骨のlucent lesionを指摘された、切除材料は4.2×2.4×1.1㎝、骨髄内に灰白色の部と嚢胞形成 | Desmoplastic fibroma or fibrous dysplasia, aneurysmal bone cystにしては嚢胞状変化やhemosiderinに乏しい | 88－3235 |
| 830 | 1－13 | 県立中央病院 | 女 | 57 | 子宮肉腫：性器不正出血を主訴とし、内膜生検にてcarcinosarcomaと診断、子宮体部の前側壁に発生したpolypoid lesion。5.8×3.4×3.4㎝、灰褐色～灰黄白色、弾性硬 | Malignant Mullerian mixed tumor, Giant bizarre cellのhistogenesis?横紋筋肉腫細胞？ | 88－2660 |
| 831 '89-6-17 | 1－14 | 愛媛労災病院 | 男 | 74 | 甲状腺腫瘤：S58年3月右葉切除、組織診断：髄外形質細胞腫（IgA，κ）その後、経過順調であったが、平成元年4月甲状腺左葉下極に結節状腫瘤出現、再発の可能性あり、切除 | Malignant lymphoma, lymphoplasmacytoid (IgG，κ)前回の腫瘍と一元的に解釈できるか、それとも異時性に発生したものか | 89－552 |

| No. 通算 | No. 年 | 提出施設 | 患者 性 | 患者 年 | 臨床診断および必要事項 | 病理組織学的診断 | 備考 |
|---|---|---|---|---|---|---|---|
| 832 | 1－15 | 愛媛第中検病理 | 女 | 29 | 1988.12.1.より右側腹部痛と発熱あり、5日後激痛となるも、2－3日で和らぐ、本年1月と2月に頻尿、残尿感などの膀胱炎症状出現、超音波診断、CTにて右副腎に一致して低吸収域あり | 右副腎出血性偽嚢胞、出血の原因はいかに、右副腎動脈の奇形は、R/O神経鞘腫などの腫瘍の二次変化、腫瘍の退縮、敗血症、DIC、外傷、静脈血栓症など | 89－620 |
| 833 | 1－16 | 県立中央病院 | 男 | 64 | 転移性脊椎腫瘍：来院5日前より、両下肢の疼痛、知覚傷害、運動傷害出現、L3, 4の棘突起と椎弓は破壊され、硬膜外に腫瘍は充満し、背側より硬膜を圧迫 | 横紋筋肉腫？40才以上は稀、むしろ神経根由来のMalignant Triton tumorを考えるべきか | 89－1388 |
| 834 | 1－17 | 県立中央病院 | 女 | 65 | 第5胸椎転移性腫瘍：1988春頃より、両下肢の筋力低下、歩行傷害。腰痛あり、MyeolgraphyにてTh4－6の硬膜外腔に後方より腫瘍の増殖あり、椎弓切除後、半月後に右鎖骨上リンパ節腫大し、生検 | Hodgkin' diseaseか？節外性であり、このように線維化の強いものがあるか | 89－1007<br>89－1282<br>スライド供覧のみ |
| 835 | 1－18 | 県立中央病院 | 男 | 68 | 後腹膜腫瘍：6年前より右陰嚢内腫瘤あり、1988.6.6.腫瘤摘出、8×7㎝白色硬、線維組織内に骨組織が島状に形成される。1989.6.2.右下腹部・後腹膜に腫瘤出現 | Intraabdominal fibromatosis？顕著な化骨はまれ、R/O Sclerosing liposarcoma, fibrosarcoma | 89－1429 |
| 836 | 1－19 | 松山赤十字病院 | 女 | 14 | 気管支腫瘍：血痰を主訴とした入院、気管支鏡で左B6入口部に腫瘍が占拠 | Granular cell tumor | 88－2520 |
| 837 | 1－20 | 松山赤十字病院 | 男 | 62 | 右肺B2肺癌：左舌区入口部ポリープ状腫瘍 | Granular cell tumor | 89－3049 |
| 838 | 1－21 | 四国がんセンター | 男 | 69 | 食道癌：約2年前より軽い嚥下困難あり、Upper G－1にてIm－Eiに隆起型の腫瘍を指摘 | Basal cell carcinoma of esophagus、食道基底細胞の樹枝状、吻合状、ループ状増殖からなる、間質にはAB染色陽性、全国食道癌登録では全切除数の0.11％ | 89－1271 |
| 839 | 1－22 | 四国がんセンター | 男 | 44 | 食道癌：約半年前より食物摂取時、背部にしみる感じあり、CEA7.8ng/ml(＜5ng/ml)中部食道後壁に扁平な隆起性病変を指摘 | Mucoepidermoid carcinoma of esophagus、腺構造にCEA陽性、全国食道癌登録では全切除数の0.15％ | 88－4380 |
| 840 | 1－23 | 愛媛大2病理 | 男 | 47 | 第2腰椎病的骨折：20才頃、第2腰椎の異常陰影を指摘される、1988年10月頃より、腰痛増強、第2腰椎の病的骨折を認められる、椎体切除施行 | Alveolar structure. NSE(＋), S－100(＋), EMA(－), Cytokeratin(－), Keratin(－), Desmin(－), PAS(－)転移性癌か？ | 89－560 |

| No. 通算 | No. 年 | 提出施設 | 患者 性 | 患者 年 | 臨床診断および必要事項 | 病理組織学的診断 | 備考 |
|---|---|---|---|---|---|---|---|
| 841 | 1－24 | 愛媛大1病理 | 女 | 78 | 膀胱腫瘍：腫瘍は膀胱頂部より有茎性に内腔に突出、大きさ3×34.5cm割面では黄白色、充実性、周囲との境界は明瞭 | Malignant mesenchymal tumor、上皮成分はない、間葉系成分として横紋筋肉腫、類骨 | 89－166 1167 |
| ※842 | 1－25 | 愛媛大1病理 | 女 | 60 | 腹腔内腫瘍：腫瘍は直径10cmで大網に被覆され、血管に富む | Epithelioid leiomyosarcoma | 88－1419 |
| 843 '89-10-21 | 1－26 | 市立宇和島病院 | 女 | 53 | 肺結核：34才時、肺結核、1989年3月喀血がつづくため、結核の診断で右肺上中葉切除、肉眼的に、右肺上中葉に含気に乏しい、小空洞を伴う病変をみる | 肺 actinomycosis：病変部は慢性気管支肺炎の像でリンパ濾胞の形成が著しい、気管支内くうにはPAS, Glocott染色陽性の長かん菌群の集落(druse)を見る、問題点は二次的なもの？ | 89－956 |
| ※844 | 1－27 | 市立宇和島病院 | 女 | 60 | 骨腫瘍：慢性腎不全にて血液透析、二次性副甲状腺機能低下症による骨異栄養症、左側第一中足骨の腫大に気づき、生検施行、放治で縮小、その後、左鼠径部リンパ節の腫大出現、化学療法開始後、脳出血にて死亡 | 悪性リンパ腫：large cell type, difffuse. B－cell lymphoma. Ig M一部positive. L26(＋), Pan－B(＋), UCHL－1(－) | 88－2873 89－152 |
| 845 | 1－28 | 松山赤十字病院 | 女 | 63 | 右大腿部軟部腫瘤：摘出約3週間前に右大腿外側に拇指頭大の腫瘤に気付く、初診的に比べ、増大傾向があり、皮下に境界明瞭な充実性の4cm大の腫瘤がみられた、X－腺で石灰化はない | 増殖性筋膜炎：筋膜に垂直に羽毛状に血管が並ぶ、Ganglinon－like cellが特徴的、臨床的には急激な増大が特徴的 | 89－3465 |
| 846 | 1－29 | 松山赤十字病院 | 女 | 54 | 右副鼻腔炎：5か月前より右鼻閉感あり、徐々に悪化、上顎骨の破壊像と鼻腔内に鼻茸様の脆い腫瘍の形成を見る | 腺癌(intestinal type)：杯細胞や腸管の吸収上皮細胞を思わせる腸管型の腺癌、PAS(＋) | 89－4808 |
| 847 | 1－30 | 松山赤十字病院 | 男 | 25 | 急性虫垂炎：右下腹部痛で発症、上記診断で虫垂切除 | Carcinoid(microglandular type)：虫垂には5mm大の小結節性病変あり、粘膜下織にAB染色陽性杯細胞を小数交える小型腺管の増生、Grimelius(＋) | 89－5008 |
| 848 | 1－31 | 愛媛大1病理 | 男 | 1 | 脳腫瘍：生後1才2カ月より歩行傷害あり、CTで脳腫瘍を指摘される、脳腫瘍は脳実室内より発生し、脳室内腫瘍の疑いあり | Choroid plexus papilloma(malignant)：典型的なpapillomaに比して浮腫性の間質に乏しいが、ependymomaとは鑑別される、脳白質への浸潤は不明 | 88－2276 |

| No. 通算 | No. 年 | 提出施設 | 患者 性 | 患者 年 | 臨床診断および必要事項 | 病理組織学的診断 | 備考 |
|---|---|---|---|---|---|---|---|
| 849 | 1－32 | 愛媛大1病理 | 男 | 70 | 膀胱腫瘍：肉眼的血尿と頻尿にて精査、膀胱で頂部および頸部に腫瘤あり、内腔を占拠、CEA10.9 ng/ml、消化管の精査では胃に小型ポリープのみ、膀胱全摘施行 | 膀胱原発印環細胞癌：印環細胞や腸型の腺癌を交える、Urachus由来か | 89－1771 |
| 850 | 1－33 | 県立中央病院 | 女 | 32 | 内膜下子宮筋腫、子宮筋腫分娩：過多月経、貧血あり、子宮口より超拇指頭大の暗赤色腫瘤の突出あり、US・CTにて粘膜下筋腫と診断し、単純子宮全摘施行 | Endolymphatic stromal myosis：子宮体部内腔に突出する2.7×1.6㎝大のポリープ病変と子宮筋層の腺筋腫様の肥厚をみる、細胞密度の増加と核分裂が目立つ | 89－2437 |
| 851 | 1－34 | 県立中央病院 | 女 | 67 | 肺癌（左上葉）、縦隔腫瘍：既往歴に高グロブリン血症と慢性甲状腺炎、検診にて左肺の異常陰影を指摘、CTで左肺癌、右肺への転移、縦隔腫瘍と診断され、左上葉切除施行 | Amyloid tumor：切除肺には左肺尖部に1.8㎝以下の灰白色の硬い結節性病変の多発を見る、血管内皮下のamyloidの沈着を主体とするところや形質細胞肉芽腫様の部分の混在から成る | 89－1386 |
| 852 | 1－35 | 県立中央病院 | 女 | 15 | 急性虫垂炎：右下腹部痛の出現と増強あり、上記診断で虫垂切除施行 | 壊死性血管炎：粘膜下織とsubserosaの血管炎とフィブリノイド変性あり、血管閉塞や弾性板の変性をみる、PN様の血管炎の像とみなされるが、好中球浸潤や中膜の変性は少ない | 89－2642 |
| 853 | 1－36 | 愛媛大中検病理 | 男 | 49 | Spinal tumor：1988.11.より左手、左肩の痛み出現、1989.6.CT、MRIなどにてC5, 6の椎体より発生した腫瘍の診断で手術 | 軟骨腫(enchondroma)か肉腫か：2核の細胞や多少の異型性はみられるが、悪性とはいい難い、R/O軟骨形成型髄膜腫、レ線学的に骨との関連は？ | 89－1460<br>89－1473 |
| 854 | 1－37 | 四国がんセンター | 女 | 49 | 膵嚢胞腺癌：偶然右上腹部の腫瘤に気付く、CT, echoで膵頭部から膵鈎部に及ぶ内腔の不整な脳胞性病変を指摘、血清CA 19－9, CEA, elastase Ⅰは正常範囲、膵頭十二指腸切除施行 | Papillary cystic tumor of pancreas：厚い線維性被膜に被われ、中は出血壊死性で嚢胞状、腫瘍は立方状細胞の充実部と血管性間質を伴うリボン状配列部から成る、胞体はAAT陽性 | 89－2336 |
| 855 | 2－1 | 四国がんセンター | 女 | 67 | 頸部腫瘍：6か月前に左頸部の腫瘤に気付く、漸次、増大するため受診 | MFH, pleomorphic storiform type：左胸鎖乳突筋内拇指頭大肉様黄白色。多形腫瘍細胞が錯走、PAS(－), alpha－1 antichymotrypsin(＋) | 89－2201 |
| 856 | 2－2 | 市立宇和島病院 | 女 | 80 | 深在性真菌症：3か月前より左頬部に5㎝径湿疹様病変あり、さらに1か月前から中央部に1㎝大の隆起性病変が発生 | Merkel tumor ＋ SCC：表皮直下の充実性胞巣と周囲のBowen様 SCC、前者はkeratin(－), S－100, NSE(＋) | 89－1421 |

'90-1-27

| No. 通算 | No. 年 | 提出施設 | 患者 性 | 患者 年 | 臨床診断および必要事項 | 病理組織学的診断 | 備考 |
|---|---|---|---|---|---|---|---|
| 857 | 2－3 | 市立宇和島病院 | 女 | 19 | 脳室内腫瘍：6か月前より、悪心・嘔吐出現、脳CTで右側脳室内に腫瘍、腫瘍は易出血性 | Ventricular neurocytoma:S－100, NSE(＋), GFAP(－), rosette formation(＋) | 89－3349 |
| 858 | 2－4 | 市立宇和島病院 | 女 | 32 | 膵腫瘍：腫瘍は膵尾部の辺縁にあり、2.5㎝大、球形で被膜を有し、割面は充実性で一部列隙状嚢胞状 | Solid and cystic tumor：一部に海面状嚢胞形成、ACT(＋), insulin. glucagon. somatostatin. Grimeliusはいずれも(－) | 89－3375 |
| 859 | 2－5 | 松山赤十字病院 | 女 | 46 | 耳下腺腫瘍：2か月前より左耳下腺部の痛みと腫脹に気付く、大きさ2.5×1.5㎝、弾性軟、中心部は膿瘍様 | Oxyphilic adenoma：分葉状で境界は不明瞭、好酸性胞体を持つ均一な腫瘍細胞 | 89－5654 |
| 860 | 2－6 | 松山赤十字病院 | 女 | 74 | 皮膚硬結：1年4か月前に下垂体腺腫の摘出術、約1年前より軽度の圧痛を伴う鶏卵大前後の紅斑が上下肢に出現、抹消結白血球7300、骨髄に異型細胞なし | Malignant angioendotheliomatosis(angiotrophic B－cell lymphoma)：LCA(＋＋), L26(＋＋), Factor VIII(－) | 89－5686 |
| 861 | 2－7 | 松山赤十字病院 | 女 | 10 | 急性虫垂炎：虫垂は穿孔し、尾部に1㎝大の黄色腫瘤をみる | Classical carcinoid：Grimelius(＋＋), Fontana(－)Masson(－) | 89－7237 |
| 862 | 2－8 | 松山赤十字病院 | 男 | 25 | 左気管支腫瘍：左下葉気管支の腫瘍で大きさ2.5×2.2㎝、＃7、＃10のリンパ節に転移あり | Central carcinoid:Grimelius(＋＋), Fontana－Masson(－), リンパ節に転移 | 89－7187 |
| 863 | 2－9 | 愛媛大中検病理 | 女 | 0 | 左手掌腫瘤 | Hamartoma(Fibrous hamartoma of infancy?);fiber, fat tissue, vessel(＋)だが、mesenchymal cell nestがない | 89－1653 |
| 864 | 2－10 | 愛媛大中検病理 | 男 | 42 | 下垂体腺腫 | Invasive adenoma of pituitary gland：細胞密度高く、核分裂多し、骨浸潤あり | 89－2542 |
| 865 | 2－11 | 愛媛大1病理 | 女 | 62 | 外陰部腫瘍 | Clear cell hydradenoma:PAS少数のみ陽性、周辺に浸潤するようにみえるが良性か | 89－1552 |
| 866 | 2－12 | 愛媛労災病院 | 男 | 58 | 急性虫垂炎 | Adenocarcinoid：虫垂周辺まで浸潤、Grimelius. Masson－Fontanaは少数のみ陽性、腺癌か | 89－1492 |
| 867 | 2－13 | 県立中央病院 | 女 | 70 | 子宮頸癌 | 子宮内膜にびまん性に広がる表層伸展型の子宮頸癌、大細胞性、非角化型、頸部ではⅠ期 | 89－3231 |
| 868 | 2－14 | 県立中央病院 | 男 | 53 | 右肺腫瘍 | Chondromatous hamartoma(central)：大型で7.9×6.7×6㎝、S2から肺外性に増大する | 89－2662 |

| No. 通算 | No. 年 | 提出施設 | 患者 性 | 患者 年 | 臨床診断および必要事項 | 病理組織学的診断 | 備考 |
|---|---|---|---|---|---|---|---|
| 869 | 2－15 | 県立中央病院 | 男 | 86 | 前頸部腫瘍：放治後再発を繰り返す | MFH(ordinary type)：大振りのstoriform pattern(＋)、鉄貧食像(＋) | 89－1962 |
| 870 | 2－16 | 四国がんセンター | 女 | 22 | Pentz－Jegher's syndrome、子宮頸部腺癌：口唇、口腔、手拳、足底部に色素沈着、胃、小腸、結腸、直腸に多発性ポリープ、子宮頸部には低分化腺癌の合併あり | Peutz－Jegher's polyposis | 90－296 |
| 871 | 2－17 | 四国がんセンター | 女 | 38 | 後腹膜腫瘍：偶然下腹部の腫瘤に気付く、腹部CT検査にて後腹膜の嚢胞性腫瘍を指摘される | Schwannomaか：大きさ11×9×7.5cm、嚢胞性腫瘍で壁は黄白色軟の均一腫瘍、vimentin(＋), desmin(－), S－100－bb(＋), Leu7(－) | 90－753、平滑筋肉腫との鑑別きわめて困難 |
| 872 | 2－18 | 松山赤十字病院 | 男 | 62 | 胃平滑筋肉腫：1年前より腹部腫瘤を自覚、精査にて胃体部大弯に13cm大の粘膜下腫瘍 | Schwannoma of stomach:Lymphoid cuffingが特徴的、矢はず模様、固有筋層内に占拠 | 89－153 |
| 873 | 2－19 | 松山赤十字病院 | 男 | 66 | Mucinosis follicularis:2年前より額、顔面、頸部、項部、一部両肩、両手首に米粒大前後の淡白色丘疹が散在あるいは集簇 | Lepromatous leprosy：顔貌、頸部、手指に特徴的結節、Lepra－cell(＋＋)抗酸菌染色陽性 | S90－434 |
| 874 | 2－20 | 松山赤十字病院 | 男 | 52 | 肺腫瘍：集団検診にて左肺下葉の腫瘤陰影指摘される、増大傾向あるため手術 | So－called sclerosing hemangioma：直径1.2cm大、境界明瞭 | S90－875 |
| 875 | 2－21 | 松山赤十字病院 | 女 | 58 | 卵巣腫瘍：下腹部膨満感のため受診、手術前日破裂 | Squamous cell carcinoma arising in mature cytic teratoma：大きさ12cm嚢胞性、内容はオカラ様あるいはクリーム状で毛髪を混じる | S90－1180 |
| 876 | 2－22 | 市立宇和島病院 | 女 | 51 | 口蓋腫瘍：2年前左側軟口蓋の小腫瘍を自覚、徐々に増大 | Mucoepidermoid tumor (WHO), clear cell predominant：腫瘤はドーム状1.5cm大で表面潰瘍形成 | 90－237, 90-420 |
| 877 | 2－23 | 市立宇和島病院 | 女 | 41 | 髄膜腫：数年前より左側の視野狭窄あり、うっ血乳頭あり | Meningioma, microcystic variant or vacuolated：腫瘍は右蝶形骨の髄膜に付着し、最大径5cm円盤状、脳実質との境界は明瞭、浮腫状で硬度はコンニャク様 | 90－588 |
| 878 | 2－24 | 市立宇和島病院 | 男 | 81 | 腎腫瘍：心疾患で入院中たまたま超音波検査で右腎腫瘍を発見される | Oncocytoma：腫瘍は6cm大、割面褐色、充実性で一部粗な部分と血液量の多い部分を見る | 90－758 |

190-5-12

| No. 通算 | No. 年 | 提出施設 | 患者 性 | 患者 年 | 臨床診断および必要事項 | 病理組織学的診断 | 備考 |
|---|---|---|---|---|---|---|---|
| 879 | 2－25 | 県立中央病院 | 男 | 61 | 右肺腫瘍：胸部X－Pで異常陰影を指摘され、右肺中下葉切除 | 悪性混合性腫瘍（気管支腺由来）か：腫瘍は5.3×3.5㎝大、気管支壁に沿ってタコ足状に増生、灰白色充実性、きわめて稀、命名になお検討の余地あり | 90－9 |
| 880 | 2－26 | 県立中央病院 | 男 | 55 | 腹部平滑筋肉腫＋肝細胞癌：大酒家、AFP2700 ng/ml以上、CEA軽度上昇、CTにて肝左葉と後腹膜に腫瘍を認める | 脂肪肉腫：腸間膜腫瘍は28×25.2×7.3㎝、2680ｇ、淡褐色、充実性、割面は粘液腫状で境界明瞭。腹膜播種性病変あり、肝左葉には6.4×6.5㎝大の肝細胞癌を認める | 90－505 |
| 881 | 2－27 | 県立中央病院 | 男 | 52 | 甲状腺癌：甲状腺右葉に石灰化を伴う腫瘍 | 髄様癌：2.2×1.8×2㎝。灰褐色充実性、気管前リンパ節に転移、間質のamyloid沈着あり、Grimelius(＋＋)、Calcitoninは未検 | 90－950 |
| 882 | 2－28 | 愛媛大2病理 | 男 | 60 | 左眼窩内腫瘍：約3年前左眼瞼部を打撲、以後、眼窩内に違和感 | 偽リンパ腫より悪性リンパ腫を考えたい、免疫組織化学は検索中 | |
| 883 | 2－30 | 愛媛大2病理 | 男 | 65 | 胃粘膜下腫瘍：腹部CTで嚢胞を伴う左上腹部腫瘍、血管造影では脾動脈がfeeding artery | Leiomyosarcoma：部分的に見られる上皮様の配列が特異、Leiomyoblastomaとするには筋原性であることがはっきりしている | 90－9 |
| 884 | 2－31 | 愛媛大1病理 | 女 | 76 | 右大腿腫瘍：レ線像では骨端から骨幹端にかけてosteolytic lesion | MFH：腫瘍は寒天硬で充実性、黄白色ないし黄褐色。腫瘍内の骨形成は反応性か腫瘍性か、VMT(＋)，AAT(＋)，ACT(＋) | 90－504 |
| 885 | 2－32 | 愛媛大1病理 | 女 | 55 | 頭部皮下ないし硬膜下腫瘍：頭部打撲時に皮下腫瘤に気付き、徐々に増大 | 悪性リンパ腫：diffuse large、その後、頸部と縦隔のリンパ節腫大がみつかる、免疫グロブリン陰性、T?，B? Lysozyme(＋)，AAT(＋)，S－100(＋) | 90－740 |
| 886 | 2－33 | 愛媛大中検病理 | 女 | 65 | 腸間膜腫瘤：胸水にて入院、CTで胸骨後面に腫瘤(＋)腹腔鏡検査で1㎝以下の浮腫状結節が散在 | 中皮腫の疑い<br>しかし、良悪性はなお検討を要する、腺癌の転移も可能性あり、PAS(－)，vimentin(－)，keratin(－)，alpha－ACT(＋)，lysozyme(－) | 90－579 |
| 887 | 2－34 | 愛媛大中検病理 | 男 | 83 | 左耳下腺腫瘍：徐々に増大 | Carcinoma：carcinoma in pleomorphic adenomaか、命名が問題、間質にはAB(＋)だがcribriform patternなくACCとは異なる | 90－678 |

| No. 通算 | No. 年 | 提出施設 | 患者 性 | 患者 年 | 臨床診断および必要事項 | 病理組織学的診断 | 備考 |
|---|---|---|---|---|---|---|---|
| 888 | 2－35 | 医療短大 | 男 | 67 | 胃粘膜下腫瘍：胃体上部前壁に陥凹を伴う腫瘍があり、増大傾向あり | 胃悪性リンパ腫：B－cell monoclonality(＋)，Igは？λ＞κ、周辺にRLHの所見は見られない、未分化癌の鑑別が必要 | ~~89－0082~~ 89008-2 |
| 889 | 2－36 | 松山赤十字病院 | 女 | 23 | 口唇の色素性扁斑：生下時より上口唇に黒褐色点あり、徐々に増大隆起する | Balloon cell naevus：50%以上の細胞胞体内に空胞あり | S90－2680 |
| 890 | 2－37 | 松山赤十字病院 | 男 | 64 | 喉頭癌：元来健康、急激な呼吸困難で緊急入院し、気管切開 | Basaloid squamous carcinoma, larynx. | S90－2704 |
| 891 | 2－38 | 松山赤十字病院 | 女 | 62 | 甲状腺腫瘍：20年前より甲状腺右葉上極に径1.5×1.5cmの腫瘤 | Hyalinizing trabecular adenoma of the thyroid：細胞学的には核溝や核内空胞があり、乳頭癌に類似、組織学的には索状腺腫 | S90－3220 |
| 892 | 2－39 | 市立宇和島病院 | 男 | 65 | 多発性骨髄腫：CTで肝門及び脾門に腫瘤あり、前胸部には胸骨と連続する皮下腫瘤あり、血中のM蛋白はIg G，Kで9.3g、全身の骨に打ち抜き像あり | 多発性骨髄腫：IgG，κ type、肉腫状増殖 | 90－1522 |
| 893 | 2－40 | 市立宇和島病院 | 女 | 36 | 卵巣腫瘍：両側卵巣腫大と肝転移巣あり、血中AFP上昇、卵巣胚細胞腫瘍の疑いで両側卵巣摘出 | 卵巣転移性腺癌：原発は胃、AFP産生胃癌 | 90－1718 |
| 894 | 2－41 | 市立宇和島病院 | 男 | 42 | 直腸癌：直腸のBorrmann 1型隆起性病変、最大径6cm | 悪性リンパ腫(rectal tonsilla)：割面は白色充実性。固有筋層まで浸潤するも境界は明瞭、リンパ節転移なし | 90－1720 |
| 895 | 2－42 | 県立中央病院 | 男 | 74 | 左副腎腫瘍：糖尿病にて精査中、後腹膜腫瘤を発見 | Pigmented schwannoma（後腹膜）：腫瘍は左副腎に接して存し、大きさ12×11cm境界明瞭、割面は黄色充実性で薄い被膜を有す、melanin(＋) | 90－1360 |
| 896 | 2－43 | 県立中央病院 | 女 | 1 | 左頸部軟部腫瘍：2か月前に気付く、術前血清AFP、NSE正常、VMA陰性 | Benign lipoblastoma：左頸部から左鎖骨下方に存し、僧帽筋と癒着、頸椎椎体側方に接す、割面は灰褐色から灰白色、充実性 | 90－1534 |
| 897 | 2－44 | 県立中央病院 | 男 | 55 | 右蝶形骨髄膜腫：視力低下、頭痛、腫瘍は右蝶形骨髄膜に付着 | Aanaplastic meningioma：脳実室内への浸潤、小壊死巣の存在、核分裂像、乳頭状構造の存在などより悪性か | 90－1774 |

90-7-28

| No. 通算 | No. 年 | 提出施設 | 患者 性 | 患者 年 | 臨床診断および必要事項 | 病理組織学的診断 | 備考 |
|---|---|---|---|---|---|---|---|
| 898 | 2－45 | 愛媛大1病理 | 女 | 38 | 後腹膜腫瘤：右腎周囲腫瘍の診断で手術 | Well diff. sclerosing type liposarcoma：右腎周囲に10×8×6㎝、9×7×4㎝の後腹膜腫瘍 | 90－489 |
| 899 | 2－46 | 愛媛大1病理 | 女 | 56 | 右大腿筋肉腫瘍：5カ月前に右大腿腫瘤に気付く | Myxoma, intramuscular：頻度が少ない | 90－794 |
| 900 | 2－47 | 愛媛大2病理 | 男 | 55 | 膀胱後部の腫瘍：腫瘍は膀胱後部前立腺上方にあり | 精嚢原発腺癌疑い：大きさ12×7㎝、割面で茶褐色液流出、精液臭あり、左睾丸は認められず、右睾丸は陰嚢内、CEA(－), AFP(－), PSA(－), PSAP(±), HCG(±) | 2－1637 |
| 901 | 2－48 | 医療短大 | 男 | 35 | 回腸穿孔性腹膜炎で手術 | 単純性潰瘍あるいは悪性リンパ腫：回盲部より口側1mの所で腸間膜対側に頸2㎜の穿孔あり、その部を中心に白色地図上病変あり | 89－011 |
| 902 | 2－49 | 四国がんセンター | 女 | 51 | 直腸粘膜下腫瘍：半年前より不正性器出血あり、直腸腫瘍を指摘され手術 | 直腸平滑筋肉腫：直腸下部にあり、9×4.5㎝大の卵型粘膜下腫瘍で膣後壁に浸潤し、潰瘍を形成、割面では黄白色、小出血巣みれど壊死はない | 90－2087 |
| 903 '90-10-13 | 2－50 | 松山赤十字病院 | 女 | 61 | 頭皮扁平上皮癌疑い：約20年前より左頭頂部に小結節あり、最近徐々に増大 | Proliferating tricholemmal tumor：多数のkeratin pearl(＋)毛嚢様の中心部角化と石灰化が特徴的 | S90－2149 |
| 904 | 2－51 | 松山赤十字病院 | 女 | 48 | 子宮頸部ポリープ：2週間前より不正性器出血、1.5×0.5×0.5㎝大 | Lymphoma－like lesion of lower genital tract：一見悪性リンパ腫様の異型リンパ球の増殖あれど、monoclonality不明、多くの場合良性の経過 | S90－4794 |
| 905 | 2－52 | 松山赤十字病院 | 女 | 76 | 左足底部腫瘍：数箇月前より足底部の腫瘤に気付き、圧痛、寒冷時痛のため切除 | Spindle cell hemangioendothelioma：low grade malignancy、海綿状血管増生、平滑筋に囲まれた血管の中で紡錘形細胞や小型血管が増殖、細胞内空胞(＋) | S90－5465 |
| 906 | 2－53 | 市立宇和島病院 | 女 | 40 | 子宮筋腫：子宮筋腫の診断で単摘、長径6㎝球型で子宮壁内に存在 | Endometrial stromal tumor：境界明瞭、mitosisは稀、脈管浸襲なし、良性か悪性か、境界病変 | 90－1978 |
| 907 | 2－53 | 市立宇和島病院 | 男 | 37 | 右肩肉腫：10カ月前に化膿性肩関節炎で排膿、16日前に気胸にて開胸、生検で転移、原発巣検索のため肩関節周囲を生検 | Epitheloid sarcoma：すりガラス状胞体を有し上皮様の配列、間質に硝子化、中心部壊死、周囲にリンパ球浸潤、多結節状、EMA(＋)keratin(＋)vimentin(＋) | 90－2372 |

| No. 通算 | No. 年 | 提出施設 | 患者 性 | 患者 年 | 臨床診断および必要事項 | 病理組織学的診断 | 備考 |
|---|---|---|---|---|---|---|---|
| 908 | 2－54 | 市立宇和島病院 | 女 | 28 | 全身リンパ節腫大：9カ月前にmumps(＋)1カ月前から全身リンパ節腫大に気付き皮疹も出現、Ig G3090mg/dl, Ig M 1183mg/dl、頸部リンパ節生検 | IBL－like T－cell lymphoma:PVCの樹枝状増生、わずかにpale cell(＋)CD－4はごく少数陽性、遺伝子の再構築はありそう | 90－2428 |
| 909 | 2－56 | 愛媛大1病理 | 男 | 31 | Crohn病：頻回のレイウス症状あり、X－Pでクローン病疑う、回盲部切除、縦走潰瘍と狭窄あり | Crohn病：全層性炎、小型肉芽腫、浅い潰瘍、神経増生 | 90－688 |
| 910 | 2－57 | 愛媛大1病理 | 男 | 33 | 肺アスペルギルス症：15才時結核、最近数年咳と発熱繰り返す、上記診断にて左肺上葉切除 | 肺奇形腫：腫瘍は肺実質内にあり嚢胞性、気管支壁、膵、平滑筋、脂肪、軟骨、胸腺組織を含む | 90－690 |
| 911 | 2－58 | 愛媛大中検病理 | 男 | 59 | 腰背部脂肪腫あるいは結核：30年前にtbcにて胸郭形成術、その頃より腰背部に腫瘤あり、1－2年前より増大、6×3㎝弾性硬、辺縁整、筋肉とは遊離 | MFH？：一部横紋筋肉腫に似るがPAS(－)PTAH(－)S－100(＋)VMT(＋)myoglobin(－)actin(－)desmin(－)AAT(－)ACT(－) | |
| 912 | 2－59 | 愛媛大中検病理 | 男 | 68 | 肝細胞癌：入院時、肝・脾・肺・胃に腫瘍を認め、肝癌の転移と考えられた、AFP188, 600－351, 600. CEA1.5ng/ml | 組織像は明細胞型の肝細胞癌（様癌）であるが肝は肉眼的に肝硬変なく転移性とみなされる、肺原発よりも胃原発を疑う | 89－88 |
| 913 | 2－60 | 四国がんセンター | 男 | 55 | 腹腔内リンパ節腫腸：主訴は全身倦怠感、血清蛋白異常（Ig M高値）と腹腔内リンパ節腫脹を指摘 | Waldenstrom's macroglobulinemia：大部分リンパ節構造を保つが部分的にはmonotonaous、Dutcher body(＋)同部にはPAS(＋), Ig M(＋) | 90－2538 |
| 914 | 2－61 | 四国がんセンター | 男 | 58 | 肝内嚢胞性腫瘤：肝左葉S4に嚢胞性病変を発見され経過を見ていたが増大してきたため切除、腫瘍マーカー正常範囲 | Cystadenocarcinoma of the liver:2.6×1.9㎝、高円柱状腫瘍細胞が乳頭状ないし櫛の歯状に増殖、浸潤を思わせる像あり | 90－2061 |
| 915 | 3－1 | 松山赤十字病院 | 男 | 84 | 大動脈周囲リンパ節：腎細胞癌の診断で腎摘、この際に摘出されたリンパ節 | Nodal angiomatosis：欧米ではKaposi's saromaとの鑑別が問題、肝硬変や悪性腫瘍の転移などによるリンパの閉塞が原因 | S90－4032 |
| 916 | 3－2 | 松山赤十字病院 | 女 | 70 | 頭部皮膚腫瘍：約10年前に頭頂部の小結節に気付く、徐々に増大し鶏卵大となったため切除希望 | Solid－cystic hidradenoma of the skin(Winkelman). Eccrine poromaとの鑑別を要する | S90－2150 |
| 917 | 3－3 | 松山赤十字病院 | 女 | 75 | 子宮頸部腫瘍：妊娠分娩の経験なし、性器不正出血で来院、子宮頸部が乳頭状組織で置換 | Papillary squamous cell carcinoma：肉眼像はverrucous carcinomaに類似する | S90－6854 |

191-2-16

| No. 通算 | No. 年 | 提出施設 | 患者 性 | 患者 年 | 臨床診断および必要事項 | 病理組織学的診断 | 備考 |
|---|---|---|---|---|---|---|---|
| 918 | 3－4 | 市立宇和島病院 | 男 | 50 | 胃悪性リンパ腫：胃のfornixから体部にかけて7×5㎝Borrmann 2型の辺縁の隆起を伴う潰瘍性病変 | Malignant lymphoma, deffuse, large cell type, T－cell malignancy: malignant lymphoma with eosinophilia | 90－2839 |
| 919 | 3－5 | 市立宇和島病院 | 女 | 68 | 足底悪性黒色腫：14年前より足底に黒色斑があり、3年前よりその中央部が結節状に隆起 | Malignant melanoma, nodular melanoma | 90－3575 |
| 920 | 3－6 | 市立宇和島病院 | 女 | 44 | 子宮筋腫：子宮には4㎝大までの3個の子宮筋腫に似た腫瘤をみる | Adenomatoid tumor, multiple: mucicarmin (＋), AB(＋), keratin (＋), vimentin一部に(＋) | 90－3733 |
| 921 | 3－7 | 愛媛大2病理 | 男 | 58 | 回盲部腫瘍：30年前に虫垂切除、回盲部に同心円状の層状構造物あり | 脂肪壊死 | 90－435（町立宇和病院） |
| 922 | 3－8 | 愛媛大2病理 | 女 | 47 | 臀部腫瘤：2－3か月前より右深部に硬い骨様の腫瘤に気付き、切除希望、割面は黄白色骨様 | 脂肪壊死 | 2－3516（成人病センター） |
| 923 | 3－9 | 愛媛大2病理 | 女 | 68 | 下部胆管癌：閉塞性黄疸にて発症、膵頭十二指腸切除施行 | Undifferentiated carcinoma of the pancreas：肉腫様成分と高分化管状腺癌が混在、 | 90－637 |
| 924 | 3－10 | 県立中央病院 | 男 | 31 | 肺結核？：1984年4月右肺下葉腫瘤で手術（慢性肉芽性炎症）、1985年蓄膿手術、1988年8月左芽窩内腫瘍摘出、その後再発し、鼻中隔欠損もきたす、血清好中球細胞質抗体高値 | Wegener's granulomatosis：好中球浸潤を伴う肉芽腫形成 | 84－1187：ES828（89－127）と同一症例 |
| 925 | 3－11 | 愛媛大中検病理 | 女 | 42 | 甲状腺腫瘍：32×25×18㎜、被膜あり、リンパ節腫大なし、甲状腺機能正常 | Encapsulated follicular carcinoma: medullary carcinoma? calcitoninとcongo－redは未検 | 90－2277 |
| 926 | 3－12 | 愛媛大中検病理 | 女 | 31 | 小脳腫瘍：CT, MRIにて第4脳室に腫瘍、Hypervascular | Choroid plexus papilloma, borderline malignancy | 90－2552 |
| 927 | 3－13 | 愛媛労災病院 | 女 | 63 | 脳腫瘍：頭部CTで延髄、小脳橋角部にかけてlow density mass enhanced effectに乏しい | Vacuolated(microcystic) meningioma: enhanced effectに乏しいのはunusual | 91－36 |
| 928 | 3－14 | 愛媛労災病院 | 男 | 37 | 後腹膜腫瘍：多発性神経炎様症状あり、腹部CTにて後腹膜から総腸骨動脈周囲に多発性の腫瘍をみる、開腹下に針生検、血清Igはほぼ正常、泳動にて少量のM－蛋白(IgA, lamda)<br>高月病 | Castleman's tumor: plasma cell type: with nodular hyperplasia or extramedullary plasmacytoma？ | 91－45 |

| No. 通算 | No. 年 | 提出施設 | 患者 性 | 患者 年 | 臨床診断および必要事項 | 病理組織学的診断 | 備考 |
|---|---|---|---|---|---|---|---|
| 929 | 3－15 | 愛媛大１病理 | 女 | 15 | 左卵巣腫瘍：多房性、黄色漿液をいれ一部に充実部、6500gr、血中テストステロン・アンドロステンジオン高値 | Sertoli－stromal cell tumor:of intermediate differentiation | 90－2435 |
| 930 | 3－16 | 愛媛大１病理 | 男 | 69 | 結節性多発動脈炎(PN)疑い：不明熱、四肢麻痺つづく、非腹筋生検 | 壊死性血管炎(PN) | 90－1940 |
| 931 | 3－17 | 四国がんセンター | 男 | 42 | 左肩皮下腫瘤：２年前より左肩の皮下腫瘤に気付く、最近気になり摘出希望 | Dermatofibroma：二階建て構造、表皮のacanthosis | 88－3892 |
| 932 | 3－18 | 四国がんセンター | 男 | 29 | 右耳下腺腫瘍：２年前より右耳下部の腫瘤に気付く、平成２年10月より腫瘤が増大してきた | Malignant lymphoepithelial lesion:benigh lymphoepithelial lesionから扁平上皮癌まで、EB virus抗体価の上昇はない | 90－4104 |
| 933 | 3－19 | 松山赤十字病院 | 女 | 47 | Epulis疑い：約40年前より左上第一大臼歯根部の歯肉に径５㎜の腫瘤を自覚、次第に増大するため切除 | Epulis osteoplastica & epulis cementoplastica：ポリープ状に突出、多分化能を持つ歯の原基より発生 | 91－1415 |
| 934 | 3－20 | 松山赤十字病院 | 女 | 75 | 甲状腺炎：３年前より前頸部腫瘤に気付く、感冒症状で受診したとき、同腫瘤の精査施行、弾性硬、エコーで石灰化あり、Thyroglobulin 320と上昇、Ｔ３，Ｔ４，TSHは正常 | 亜急性肉芽腫性甲状腺炎：臨床的には悪性腫瘍との鑑別が問題となる | 91－2068 |
| 935 | 3－21 | 松山赤十字病院 | 女 | 41 | 左乳頭部腫瘍：約半年前より左乳頭部の腫瘤に気付く、径６×７㎜弾性硬 | 乳頭部腺腫：２相構造を保つ、筋上皮がHHF35できれいに染め出された、乳腺では太い導管周囲にも筋上皮の介在あり | 91－2450 |
| 936 | 3－22 | 市立宇和島病院 | 男 | 63 | 悪性リンパ腫：定期検診のエコーで後腹膜から肝門のリンパ節腫大を指摘される、全身の表在リンパ節は大豆大までに腫大 | Mantle zone lymphoma:L26(＋),UCHL－1(－)、大部分はびもん性中細胞型、一部にmantle zone(＋) naked germinal center(＋) | 91－20 |
| 937 | 3－23 | 市立宇和島病院 | 男 | 66 | 喉頭癌：嗄声を主訴に来院、声門の生検で扁平上皮癌と診断、10Gyの照射後喉頭全摘 | 表層は扁平上皮癌、深部に結節状にnodular type amyloidosis(＋):Congo red(＋)過マンガン酸カリにて消化されない | 91－555 |
| 938 | 3－24 | 市立宇和島病院 | 女 | 52 | 尿道カルンケル：会陰部出血で受診、外尿道口後部に小指頭大の広基性隆起性病変あり切除 | 尿道の腺癌：その組織発生は不明、杯細胞腺あるいはクーパー腺由来？きわめて稀 | 91－1298 |
| 939 | 3－25 | 成人病センター | 男 | 74 | 右環指軟部腫瘤：数年来、右環指中指節部に1.5㎝径の軟骨様の腫瘤あり、腱や皮膚との癒着なし | Giant cell tumor of the tendon sheath：巨細胞が乏しいタイプ | 3－1821 |

191-6-22

| No. 通算 | No. 年 | 提出施設 | 患者 性 | 患者 年 | 臨床診断および必要事項 | 病理組織学的診断 | 備考 |
|---|---|---|---|---|---|---|---|
| 940 | 3－26 | 愛媛大中検病理 | 女 | 35 | 卵巣嚢腫：約1年前より腹部腫瘤あり、摘出卵巣は巨大で粘液を溶れる | 粘液性嚢胞腺腫：大部分は良性、中央部に境界病変を含んでいたが、臨床的には良性扱いのほうがよかろう | 91－972 |
| 941 | 3－27 | 愛媛大中検病理 | 男 | 61 | 耳下腺腫瘍：約2か月前より右耳下腺部に径55×50mmの腫瘍あり、圧痛なし、顔面神経麻痺なし | 腺癌（NOS）：mucoepidermoid tumorともadenoidcysic carcinomaともいえない | 91－1169 |
| 942 | 3－28 | 愛媛大1病理 | 女 | 70 | 上顎洞鼻腔腫瘍：5カ月前より右鼻閉、他院にてpolypectomyしてangisarcomaと診断された、平成3年3月8日、腫瘍摘出術、腫瘍はポリープ状で出血壊死伴う | Malignant melanoma：premelanosome染色（三島法）でmelaninが証明された | 91－449 |
| 943 | 3－29 | 県立中央病院 | 女 | 54 | 本年5月初めころより顎下部に腫瘤出現、2個、大きさ0.6×0.6cm | Piringer' lymphadenitis：小型類上皮細胞巣、未熟洞組織球症を伴うリンパ節炎、toxoplasma抗体価×128(＋) | 91－1707 |
| 944 | 3－30 | 県立中央病院 | 男 | 67 | 右手掌部腫瘤：研磨工として働いてきたが、6－7年前より右手掌の腫脹に気付く、腫瘍は掌側屈筋腱を取り巻くように存し、光沢ありゼラチン様 | いわゆるmyxoma：ただし、手掌に発生するか？fibromatosisの粘液変性か | 91－1649 |
| 945 | 3－31 | 四国がんセンター | 男 | 58 | 口唇腫瘍：10年前他院にて左上口唇の腫瘤を口腔内より摘出した既往あり、同部の皮膚に腫瘤出現したため、口唇皮膚側より摘出、直径2cm、弾性軟、可動性良好、無痛性 | Mixed tumor(myoepithelioma)：筋上皮の増殖が強い混合腫瘍、由来は唾液腺か汗腺か、唾液腺由来混合腫瘍は再発時しばしば多結節状となる | 91－1631 |

※印は写真とともに詳細記載例

## 縦隔原発悪性胚細胞腫瘍（seminoma）

国立病院四国がんセンター　万代　光一、土井原博義、中西　慶喜
元井　信、森脇　昭介

症例 787：60歳、男　　職　業：国家公務員

臨床診断：縦隔腫瘍

既往歴・家族歴：特記すべきことなし

現 病 歴：昭和60年５月、健康診断の胸部レ線にて異常陰影を指摘され当院を紹介される。精査にて気管右側の縦隔に腫瘤を認め、確定診断の目的で手術施行。

肉眼所見：腫瘍は気管右方の上部中縦隔に位置し、奇静脈を巻き込んでいたが、肺とは鈍的に剝離可能であった。周囲のリンパ節には肉眼的に腫大を認めなかった。腫瘍は大きさ4.5×3.5㎝。被膜で包まれ、割面は灰白色で多結節状、中心に多数の壊死巣を混えていた。

組織所見：腫瘍は線維性の結合織で分界され、分葉状あるいは多結節状の増殖を呈する。個々の結節の中は凝固壊死・出血の傾向が強い。その周辺に淡好酸性～淡明な胞体に富み、異型的な類円形～多稜性の核を有する腫瘍細胞がシート状あるいはびまん性に配列し、これを取り囲むようにリンパ球・形質細胞浸潤がみられる（写真１、２）。結節間の結合織は硝子化したり、血管の増生やヘモジデリン沈着を伴い、しばしば、結節内の壊死巣と連結する。増生する腫瘍細胞の核は大小不同、核形の不整を示し、クロマチンは粗で核縁に凝集し、明瞭な大型核小体を１～２個有する（写真３）。腫瘍細胞の配列はシート状、あるいは胞巣状で低分化扁平上皮癌を思わせる部位（写真４）や部分的には非上皮性の配列を示す所もみられる。多核巨細胞の出現や肉芽組織の部分は認められない。また、正常の胸腺組織や血管周囲腔の存在は認められなかった。胞体にはPAS陽性顆粒が場所によって種々の程度に含有される（写真５）。また、硝子滴様の構造物が散見される（写真６）。鍍銀染色では、嗜銀線維が数個～20個位の腫瘍細胞を取り囲み、その発達がよい（写真７）。以上の組織像からseminoma（あるいは未分化胚細胞腫）が考えられ、胸腺腫と鑑別を要した。

免疫組織化学的検討：keratin(DAKO)、Leu７(Beckton－Dickinson)、α－fetoprotein(DAKO)、hCG－β(DAKO)、CEA(DAKO)、UCHL－１(DAKO)、Mx－Pan B(協和メディックス)について酵素抗体ABC法を行った。その結果、腫瘍細胞はKeratin、Leu７、AFP、CEA、hCGいずれも陰性で、周囲のリンパ球はUCHL－１、Mx－PanB、Leu７陽性の各種のサブセットの混在をみた。すなわち、胸腺腫としての証拠は得られなかった。

病理組織診断：腫瘍の発生部位は中縦隔であり、血管周囲腔の形成がみられないこと、免疫組織化学的に胸腺腫としての証拠が得られなかったことから、seminomaと診断した。

考　　察：縦隔原発腫瘍のうち胚細胞性腫瘍は本邦では胸腺腫に次いで多い腫瘍である。性腺外胚細胞性腫瘍としては縦隔発生が最も多く、次いで後腹膜、仙骨部などで松果体発生はきわめてまれである。縦隔ではほとんど前縦隔に発生し、後縦隔発生はまれである。縦隔胚細胞性腫瘍の大部分は成熟奇形腫であり、悪性腫瘍の頻度は少なく、諸家の報告では15－25％である。手島らによれば国立がんセンターの縦隔胚細胞性腫瘍47症例のうち成熟奇形腫は35例で、成熟奇形腫以外の悪性例はすべて男性である。その内訳は未熟奇形腫５例、seminoma１例、embryonal carcinoma１例、混合型５例であったという。縦隔胚細胞性腫瘍の発症年齢は精巣の成人型や卵巣腫瘍に比して若く10歳～40歳代であり、予後はいずれも不良で成人型精巣腫瘍に類似していた。Seminoma例は22歳、anaplastic typeであり、術後２年で死亡している。また、吉竹らによれば、縦隔seminomaの報告は内外併せて70例（1984年末まで）、年齢は20－40歳代、ほとんどが男性である。縦隔原発悪性胚細胞腫瘍のうちseminoma型は25－30％を占めるという。

自験例は60歳と高齢であること、腫瘍は中縦隔に存在するなどseminomaとするにはなお疑問点を残している。また、縦隔原発の胚細胞性腫瘍のうち奇形腫を除く悪性腫瘍についてはなお胸腺腫あるいは胸腺癌との組織分類上の混同がみられる。最近、胸腺癌に関する臨床病理学的検討や組織学的再分類がなされており、自験例と同様の組織型がclear cell carcinomaとして報告されている。

### 文　　献

１．吉竹　　毅，浅野　献一，毛利　昇：縦隔原発胚細胞性腫瘍．日胸45：101－113，1986
２．手島　伸一，下里　幸雄，岸　紀代三ほか：胚細胞性腫瘍：臓器別臨床病理学的特異性．病理と臨床１：472－482，1983
３．Truong, L. D., Mody, D. R., Cagle, P. T. et al.：Thymic carcinoma. a clinicopathologic study of 13 cases. Am J Surg Pathol 14: 151－166, 1990

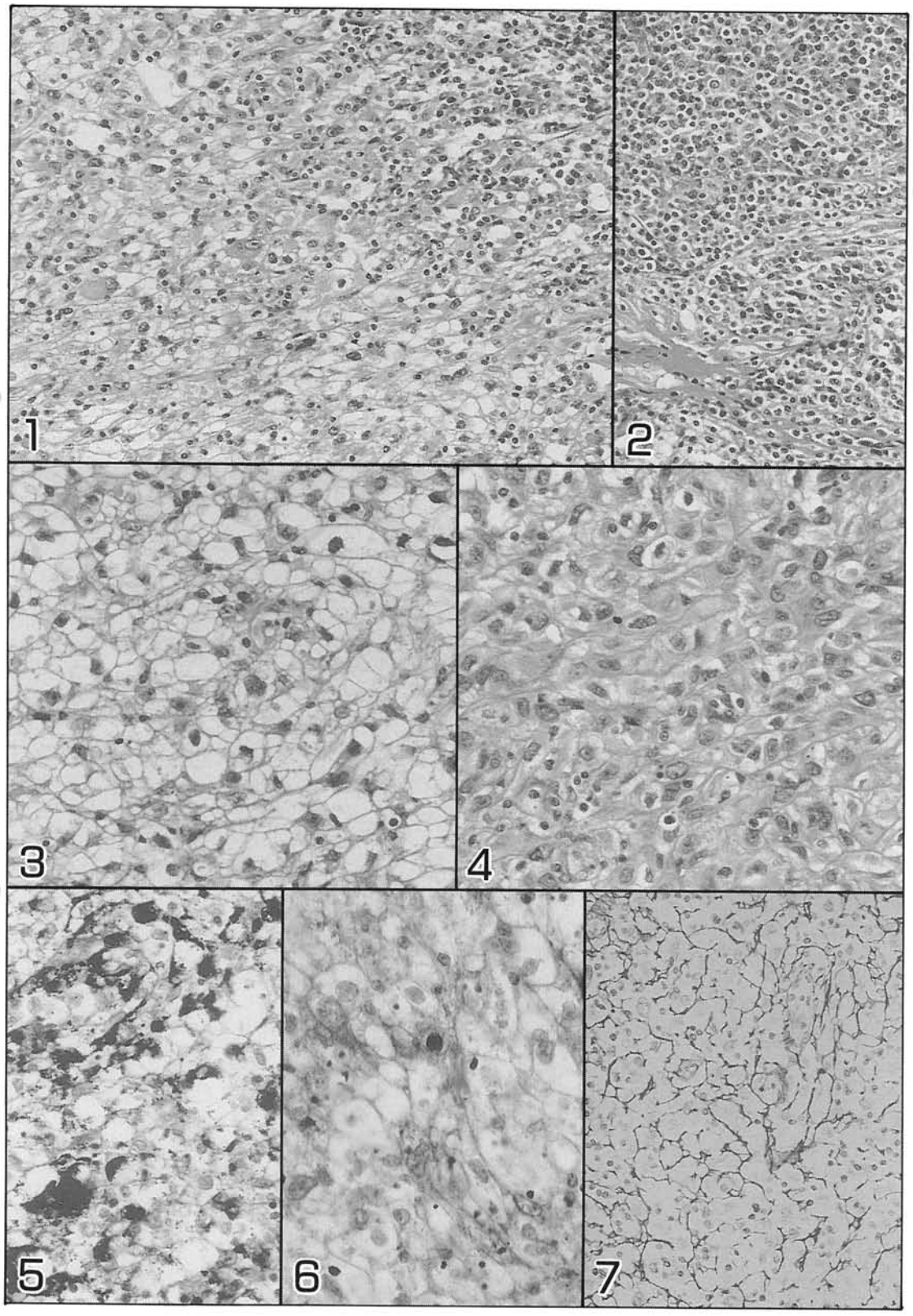
1
2
3
4
5
6
7

## 胃粘膜内印環細胞様細胞の増殖

国立病院四国がんセンター　万代　光一、土井原博義、中西　慶喜
元井　信、森脇　昭介

症例 794：59歳、男　　職　業：農業

臨床診断：早期胃癌

既 往 歴・家族歴：特記すべきことなし

現 病 歴：自覚症状は特になし。冠不全にて入院中、上部消化管検査を受け、偶然に胃体上部の異常陰影を指摘される。諸検査の結果、胃体上部後壁のIIc型早期胃癌と診断され、胃切除術施行。

切除胃の肉眼所見（病理番号　87－3897）：体上部後壁に粘膜皺襞の集中を伴う大きさ2.5×1.5cmのIIc型局面をみる。

組織学的所見：主病巣の組織診断は胃癌取扱い規約に従えば、高分化型管状腺癌（写真１）、深達度ｍの早期胃癌で脈管侵襲なし。所属リンパ節への転移はない。また、このII ｃ型局面の小弯寄りに大きさ７×５㎜平坦型の異型上皮(moderate dysplasia)を偶然認めた。

背景胃粘膜の組織学的検索にて、主病巣と離れて前庭部後壁の萎縮粘膜の腺底部に、淡好酸性の豊富な胞体と基底部に偏在した核を有する印環細胞類似細胞の増殖巣が散在性にみとめられた（写真２）。これらの増殖細胞が果して印環細胞癌の初期像かどうか、きわめて興味ある所見である。

PAS染色では、これらの細胞胞体は幽門腺、副細胞や腸上皮化生杯細胞の染色性に比べ淡明で桃色であった。Alcian－Blue(AB)染色では杯細胞や印環細胞癌は陽性を示すが、本細胞は陰性。PAS－AB重染色では杯細胞や真の印環細胞癌細胞が濃紺あるいは暗紫赤色に染色されるのに対し、本細胞は桃色ないし淡赤色に染色され、その粘膜はAB染色陰性であった（写真３：AB染色。a：杯細胞　b：印環細胞類似細胞)。鍍銀染色では、既存の腺管基底膜は保たれ、浸潤性の増殖は認められなかった（写真４）。

上記のような印環細胞類似の淡明で豊富な胞体を有する細胞の集簇は、他の切除胃でもまれならず観察された。写真５は57歳男性の胃体部小弯に占居する早期胃癌II ｃの組織像である（病理番号　87－2865)。粘膜内に増殖する印環細胞類似細胞の集簇を認める（写真５：星印★は印環細胞癌を、矢印↑は印環細胞類似細胞を示す)。これらの集簇は既存固有胃腺の底部に位置し、その基底膜を越えて増殖する像は認められなかった。AB染色では印環細胞癌の胞体は陽性であるが、本細胞は陰性であった（写真６：AB染色。a：印環細胞癌　b：印環細胞類似細胞)。

考　　察：このような印環細胞類似細胞の組織発生はいかなるものであろうか。私たちは以下のような根拠で印環細胞癌ではないと考えている。１．胞体内の物質は、PAS染色弱陽性、Alcian－Blue染色陰性であり、変性した中性粘液である可能性が強い。一方、印環細胞癌細胞はしばしばAB陽性の酸性ムコ多糖類を有する。２．固有胃腺の増殖細胞帯よりも下方の腺底部に集簇する。３．細胞間接着が強く、associative cellとしての性格を示す。４．既存の基底膜を保っている。５．増殖能を有しているような未分化細胞集団が認められない。粘液細胞はすでに分化を終えた細胞であり、DNA合成能はないとみなされる。藤田らによると増殖細胞帯から上方へ向かう印環細胞は被蓋上皮や腸の杯細胞にみられるタイプの粘液や腸上皮化生型スルフォムチンを有するが、ときに下向きに移動する印環細胞がみられるという。この場合、、これらの印環細胞は幽門腺や副細胞型の粘液を分化抗原として産生するという。従って、AB染色陰性は必ずしも印環細胞癌ではないことの根拠にはならないが、粘液染色の態度は幽門腺や副細胞のそれとも異なっていた。

以上のような所見からこれからの印環細胞癌類似の細胞集団は深部固有胃腺の変性像である可能性が強いと考えられた。

### 文　　献

１．藤田　哲也：細胞動態からみた胃癌の発生と進展．日病会誌　70：23－54，1981

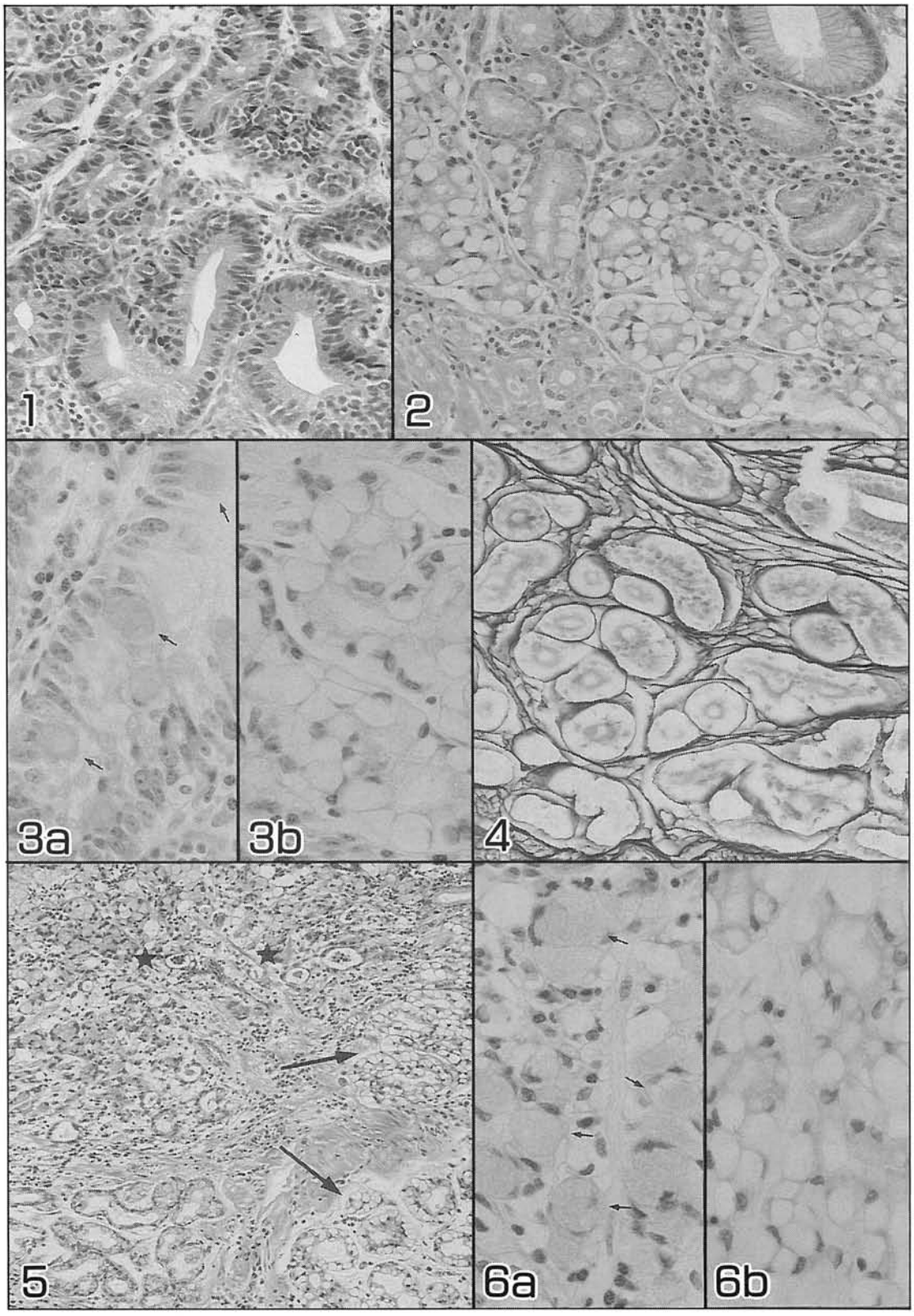
1
2
3a
3b
4
5
6a
6b

## 大腸腺腫を伴った若年性大腸ポリポージスの一例

愛媛県立中央病院　古谷　敬三、田尾　茂
木村　誉司、赤松　明

症例 778：62歳、女

臨床診断：1972年胃癌で胃部分切除。1985年頃より高血圧。

家 族 歴：1986年10月から下血がはじまった。同月当院にて直腸ポリープ生検で、若年性ポリープと診断された。1987年1月注腸透視にて大腸ポリポージスを指摘された。同年2月の大腸生検で腺腫がみつかった。ネフローゼの為同年3月腎生検を実施した。貧血、下血、ネフローゼの悪化傾向にて、同年3月右半結腸切除と残り大腸のポリペクトミーを実施した。術後経過は現在に至るまで良好で、腎機能も改善された。

病理所見：(1) 大腸：ポリープは、切除大腸に14個とポリペクトミーされたもの4個で、合計18個認められた。ポリープの多くは表面平滑であったが、下行結腸とS字状結腸の2個は、部分的に乳頭状を呈していた。ほとんどのポリープは径15㎜以下であったが、2個は径35㎜以上であった。なお山田分類によると、Ⅰ型3個、Ⅱ型7個、Ⅲ型6個、Ⅳ型2個であった。組織学的には18個すべてが若年性ポリープであった（写真1）。しかし、その内4個（22.2%）に異型上皮の増生巣を伴っていた。その1個（山田Ⅰ型、6×5×2㎜大）にはポリープの頂上にごく小さい管状構造を呈する異型増生巣をみとめた（写真2）。他の2個（山田Ⅲ型、7×7×4㎜大と10×10×8㎜大）には、ポリープ表層に腺管絨毛腺腫をみとめた（写真3）。残る1個（山田Ⅳ型、14×10×5㎜大）では、ポリープの多くの部分が腺管絨毛腺腫で占められていた（写真4）。これら異型増生巣を伴うポリープの平均最大径（9.3㎜）と、伴わないポリープのそれ（9.7㎜）は、ほぼ同じであった。

(2) 胃：残胃、切除胃のいずれにもポリープは認められなかった。15年前の十二指腸側2／3切除胃には、幽門小弯側にボルマンⅡ型の粘液腺癌をみとめた。

(3) 腎組織（生検）：膜性腎症の所見を認めた。光顕で糸球体係蹄壁に顆粒状のIgGと$C_3$がみられた。電顕では、基底膜の外側、上皮側に細顆粒状のdepositが沈着し、その程度はStage Ⅰ（Ehrenreich & Churg）に相当していた。

若年性ポリポージス88報告例の臨床病理学的分析：88例の平均年齢は15.6才であった。88例中16例(18.2%)に若年性ポリープ内異型増生巣をみとめた。胃腸管腫瘍の発生頻度は17%（15／88）で、その内、腺腫11.4%（10／88)、癌腫10.2%（9／88）であった。若年性ポリープ内に異型増生巣を伴う群の平均年齢（22.9才）および胃腸管腫瘍の発生頻度（43.8%、7／16）は、伴わない群のそれら（13.6才および11.1%、8／72）より高齢、高頻度であった。

一家系内3例に急性糸球体腎炎をみとめた。その内2例では、大腸切除後2年あるいは5年間、腎炎が続いた後、自然治癒した。他の1例では、大腸亜全摘後、1年間腎炎が続いたが、残腸にポリープがなお存在するにもかかわらず、治療により治癒した。

考　　察：若年性ポリポージスの報告例は少なくないが、多発性腺腫症と異なり、癌化はないと考えられている。しかしながら、自験例の様に若年性ポリープ内に異型増生巣を伴う頻度（18.2%）も、胃腸管腫瘍の発生頻度（17%）も、決して軽視できない程度の高さであった。若年性ポリープ内に腺腫を伴った自験例は、62才と比較的高齢で、既往歴に胃癌を有していた。88報告例でも、異型増生巣を伴う群では、伴わない群に比して、より高齢で、胃腸管腫瘍の発生頻度（43.8%）も顕著に高かった。以上より若年性ポリポージスの症例でも、比較的高齢で、ポリープ内に異型増生巣を伴う例では、胃腸管の精査と注意深い経過観察が必要と思われる。

自験例では、膜性腎症の合併をみとめた。若年性ポリポージスに糸球体腎炎を合併した3報告例の臨床経過から推定すると、両者の関連性は薄い様に思われる。しかしながら、両者の関連性の可能性を念頭に入れて充分精査された症例の蓄積が待たれる。

### 文　献

1. Roth SI, Helwing EB: Juvenile polyps of the colon and rectnm. Cancer 16：468−479, 1963.
2. Kozuka S: Nature of juvenile polyps in the large intestine. Acta Pathol Jpn 26：500−518, 1976.
3. Goodmann ZD, Yardley JH, Milligan FD: Pathogenesis of colonic polyps in multiple juvenile polyposis. Cancer 43：1906−1913, 1979.

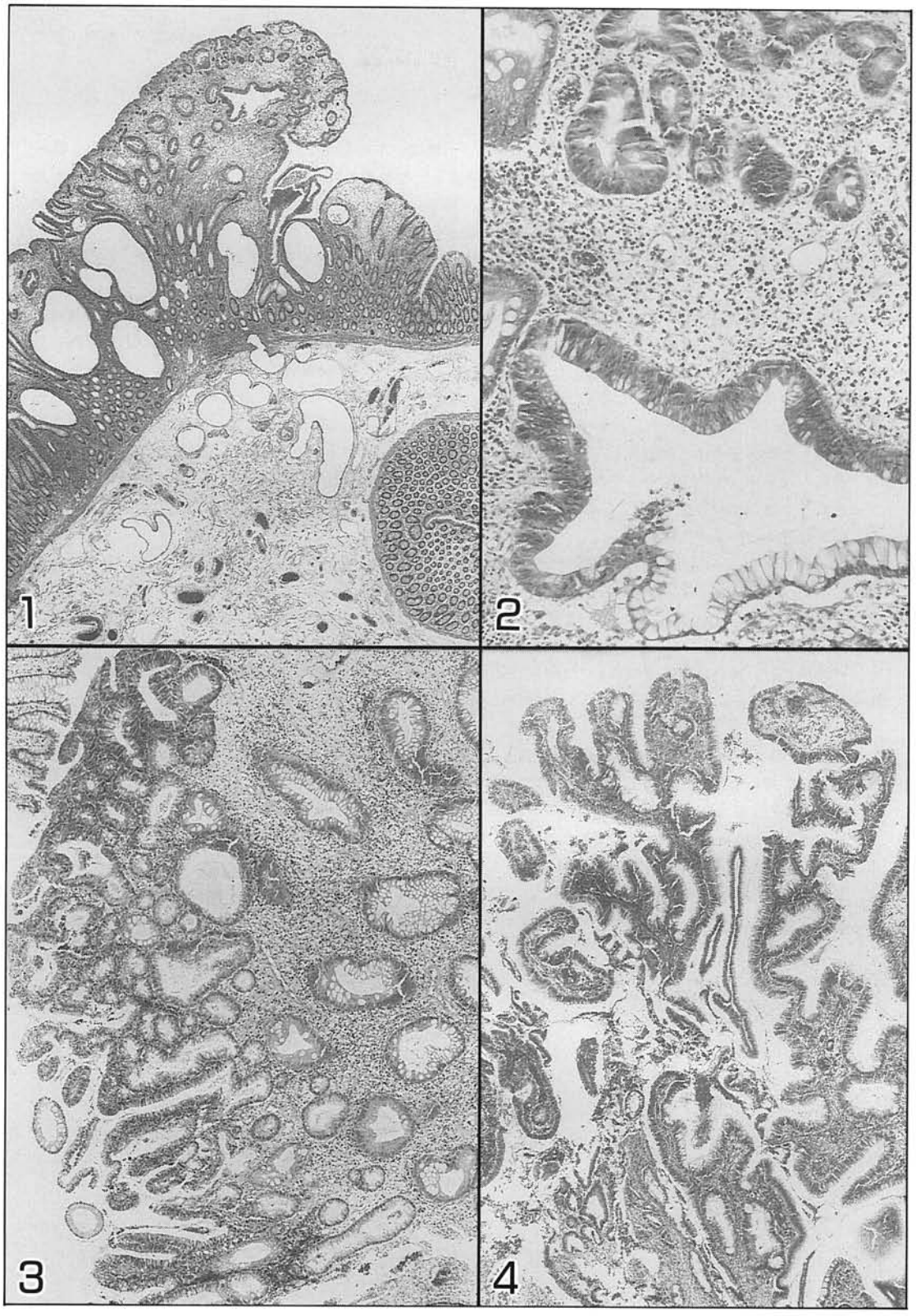
1
2
3
4

〔 32 〕

## Juvenile gnaulosa cell tumor

市立宇和島病院　　栗原　憲二

症例 819：9カ月、女

主　　訴：腹部膨隆

既往歴・家族歴：特記すべき事なし

現 病 歴：1か月前に腹部の膨隆に気づき来院した。入院時、左の側腹部に可動性良好の腫瘤を触知し、乳房の肥大も認めた。CTで多房性、一部充実性の腫瘍（写真1）と腹水が発見され、血中のCA125、E2の上昇もあり、卵巣腫瘍の臨床診断で摘出術を施行した。手術時、腫瘍は左卵巣に発生しており、周囲臓器との癒着や、他臓器への肉眼的移転巣はなかった。但し腹水の細胞診はclass Ⅳであった。

肉眼所見：腫瘍は大きさ約10cm、ほぼ球型で表面は平滑。割面では多房性で一部充実性であった（写真2）。嚢胞内に出血があったが、壊死は認めなかった。正常卵巣成分はなかった。

組織所見：腫瘍細胞は円型ないし多角型で、核はvesicularなものが多く、grooveも散見された。核分裂は1強拡大で平均3個と多く、一部には多型性や異型性を示し、hyaline globuleを有する細胞もみられた(写真3)。増殖様式は充実胞巣性(写真4)から乳頭状(写真5)まで様々で、充実性の部分でもロゼットないしCall－Exner body様構造を示す細胞がみられ、同様の細胞は不規則濾胞構造(写真6)や乳頭状増殖も示し、さらに嚢胞の内腔を被覆していた。濾胞構造内には好酸性でムチカルミン陽性の粘液(写真6)を認めた。好銀線維で囲まれた細胞や、明るい胞体を有する細胞群もみられ、theca cellの関与も推定されたが、脂肪染色は少数の細胞のみ陽性で、著明なルテイン化は証明できなかった。腫瘍細胞はグリメリウス陰性で、PAP法でhCG、LH、FSH、HPL、プロラクチンは全て陰性であった。juvenile gnanulosa cell tumor、stage Ic と診断した。なお術後14カ月現在、患者は健康で再発の徴候もない。

考　　察：Scully groupは小児の顆粒膜細胞腫は成人のそれとは異なる特徴的な組織像を呈するとして、juvenile granulosa cell tumorの名称とentityを与えた。その特徴は1）発生の多くは思春期前で、30才以降はまれ。2）定型的Call－Exner bodyは少なく、濾胞はしばしば不規則な形状を呈しかつ粘液を含む。3）核は暗調でgrooveは少ない。4）高頻度にルテイン化がある。5）多数の核分裂や高度の細胞異型が必ずしも悪性を意味しない。6）定型的には、再発は術後早期におこるなどである。自験例は上述の特徴をほぼ示した例と考えた。予後は組織所見よりも、stageと良く相関するとの報告が多い。

### 文　　献

1．Scully RE: Tumors of the ovary and maldeveloped gonads, Atlas of Tumor Pathology, 2nd series Fasc 16 Washington AFIP, PP 153－173, 1979

2．Young RH Dickersin, GR, Scully RE：Juvenile granulosa cell tumor of the ovary：A clinicopathological analysisof 125 cases, Am J Surg Pathol 8：575－596, 1984

3．高野　弘志，他：若年性卵巣顆粒膜細胞腫，1治験例，日小児外科学誌　22：168－174, 1986

4．Vassal G Flamant F, Caillaud JM, et al.：Juvenile granulosa cell tumor of the ovary in children, A clinical study of 15 cases. J Clin Oncol 6：990－995, 1988

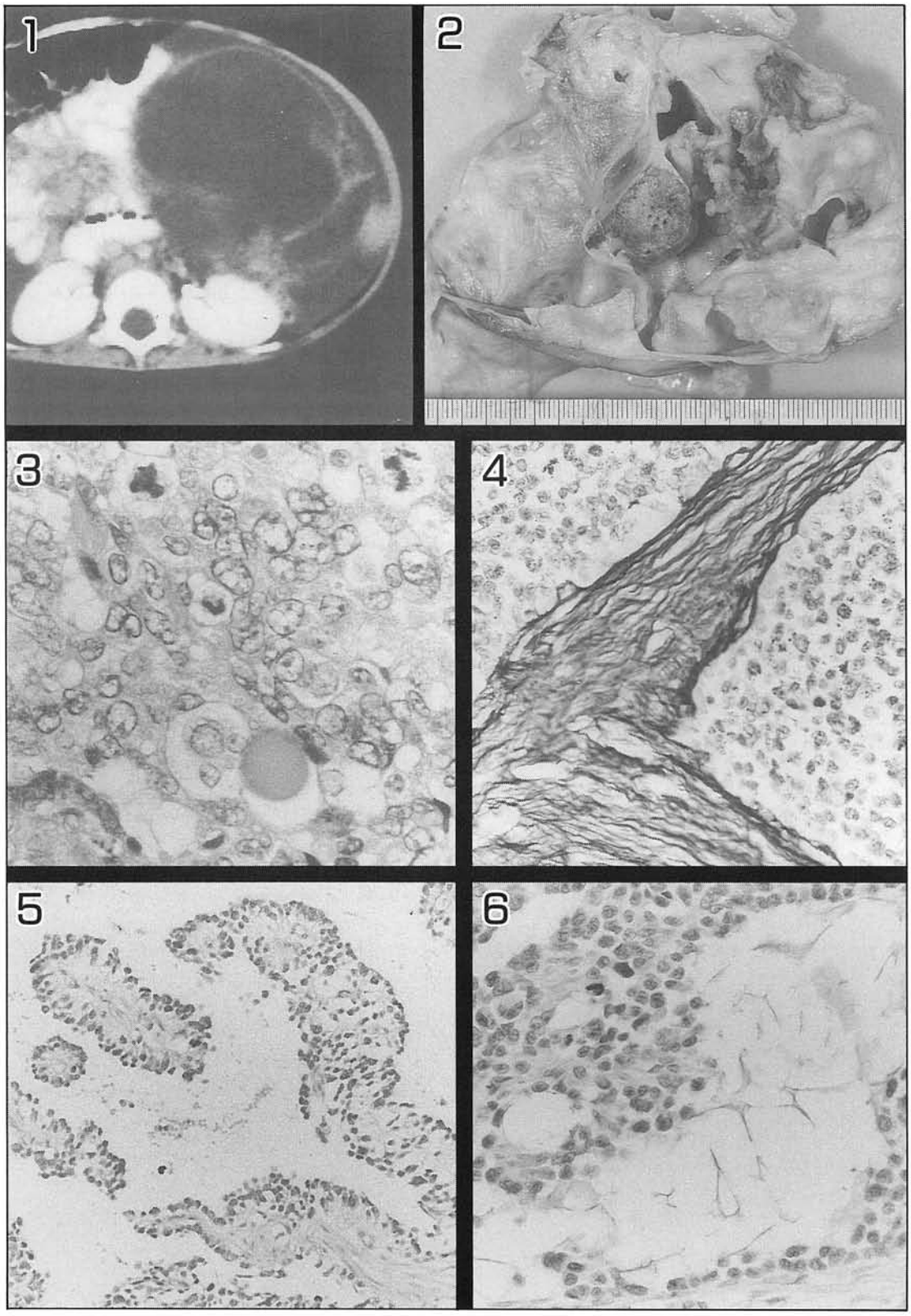
1
2
3
4
5
6

## 小腸間膜デスモイド腫瘍の一例

愛媛大学医学部　第一病理　　植田　規夫

症例 826：56歳、男

主　　訴：腹部腫瘤

既 往 歴：昭和62年１月に早期胃癌で胃亜全摘

現 病 歴：昭和63年８月末より左上腹部に可動性を有する腫瘤にきづき、自発痛、圧痛を認めず近医を受診し、当院紹介となる。入院時体格中等度、栄養良好、左上腹部に径約５cmの可動性良好な腫瘤を触知、表面平滑で弾性硬、境界明瞭であった。表在リンパ節は触知せず。検査成績では入院時の一般検血、血清化学検査、血清電解質、検尿に異常を認めず、CEAなど腫瘍マーカーにも異常を認めなかった。残胃・小腸Ｘ線造影では空腸の圧排所見を認める。CTでは境界明瞭な腫瘍塊を認め（写真１）、腹部超音波検査では内部に点状に高エコー域のある径４×４cmの低エコーの腫瘤を認めた。血管造影検査では栄養血管は明らかでなく、腫瘍濃染所見も認めなかった。

手術所見：腹腔内に播種やリンパ節の腫脹は認められず、腫瘍周囲組織への浸潤も認めず、この腫瘤を約30cmの空腸と共に切除した。腫瘤は腸間膜に包まれた弾性硬の充実性腫瘤で５×５×４cmの球形の腫瘍で腸管との交通は見られなかった（写真２）。腸瘍割面の肉眼所見ではやや黄色をみる白色調、充実性の腫瘍所見を示した。

病理組織学的所見：腫瘍の本体は線維芽細胞の増生で、膠原線維の豊富な線維性組織よりなっており、炎症所見は認めなかった（写真４）。腫瘍辺縁は組織学的にはあきらかな被膜はなく脂肪組織内に浸潤性増殖を示した（写真３）。増生する線維芽細胞には核異型性は軽度で、分裂像も少なくほとんど認めなかった（写真５）。

考　　察：腸間膜デスモイド腫瘍はまれな疾患であるが、腸間膜良性腫瘍のなかでは頻度が最も高く、約30％を占める。性差はほとんどなく、比較的若年者に多い。好発部位は小腸間膜で、とくに回盲部に多く、そのほか胃結腸間膜、胃脾間膜、横行結腸間膜等にも見られる。原因は不明であるが、結合組織に何らかの異常があり、それに手術等の外傷、妊娠、ホルモン異常などの誘因が加わって発生すると考えられており、本症例も胃切除時の外的刺戟が誘因となったと考えられる。治療は外科的切除が第一選択であるが、デスモイド腫瘍はその発生部位によって術後の再発率が異なり、腹壁デスモイドは7.7～25％の再発の報告があるが、腹壁外デスモイド症例の再発率は45～75％と割合に高率である。これは腹壁外デスモイドが浸潤性で深部の血管や神経周囲に広がり、そのため完全切除が困難であることが多いためであると考えられている。又、腹腔内デスモイドでは腫瘤がかなり増大するまでほとんど症状がないため、小腸などに癒着浸潤し、さらには腸間膜の血管を浸すことも少なくなく、そのため腹腔内デスモイドでは再発率が高い。

### 文　　献


1．Baron RL, Lee JKT.：Mesenteric desmoid tumors. Radiology 140: 777－779, 1981

2．横山　良平，遠城寺宗知，増田　祥男他：腹壁外デスモイド77例の臨床病理学的研究（抄）．日癌治　22：1259, 1987

3．古井　修二，秋元　　博，原　　伸一他：横行結腸間膜より発生したmesenteric fibromatosisの１例．日消外会誌　19：997－1000, 1986

4．早田　邦康，米村　智弘，岡　　直郷他：腸間膜デスモイドの１例．消化器外科10：645－648, 1987

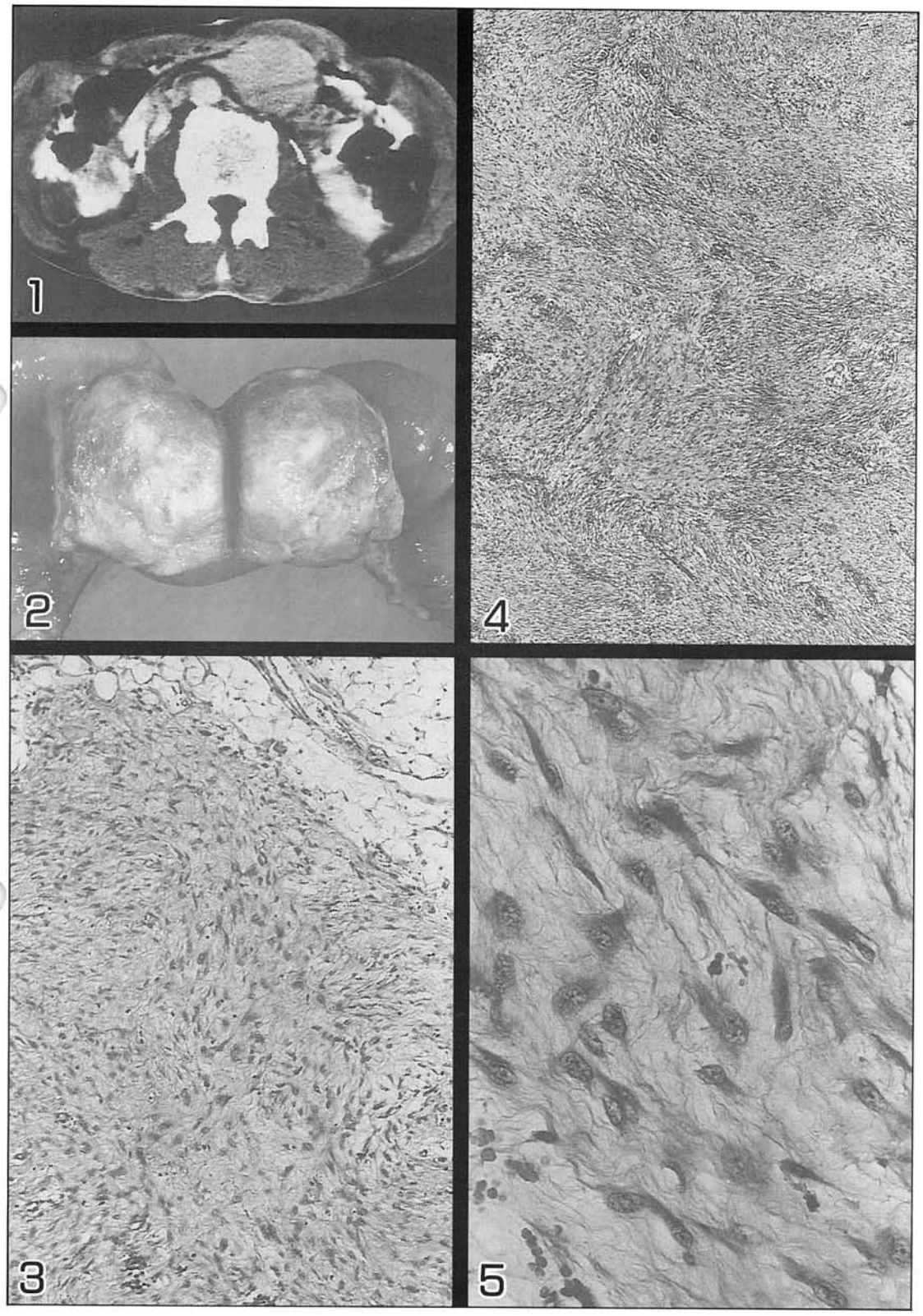
1
2
3
4
5

## 大網原発と考えられたepithelioid leiomyoma (leiomyoblastoma)

愛媛大学医学部　第一病理　　杉田　敦郎、武井　由美
植田　規史、福西　　亮

症例 842：60歳、女　　職　　業：主婦

臨床診断：卵巣腫瘍および腹水

既 往 歴：腎炎、肺炎

現病歴および手術所見：２～３カ月前より下腹部膨満感、下腹部痛、不正性器出血を自覚するようになり婦人科を受診した。体表より右下腹部に手挙大の腫瘤を触知し、CTで内部にlow density areaを含む直径約10cmの腫瘍と多量の腹水を認めた（写真１）。さらに腫瘍マーカーであるCA125が上昇しており、卵巣腫瘍を疑い開腹した。腫瘤は大網に被覆されており、６～８mm程度の太さの茎で胃体部後壁と連続していた。血管に富む軟らかい組織よりなり、充実性と嚢胞状の部分が混在した。周囲組織への浸潤は認められず、腫瘤を摘除しさらに接合部の胃壁を楔状切除した。

組織所見：腫瘤は小型の核と空胞状またはエオジンに淡染する類円形～多角形の胞体を有する細胞の腫瘍性増殖よりなり、腫瘍細胞は毛細血管性の間質を伴って敷石状あるいは胞巣状の配列を示すが、腫瘍細胞間には細線維成分が介在しており、一部には紡錘形細胞の束状配列も見られた（写真２、４）。また多核巨細胞も少数存在したが、細胞異型は強くなく、核分裂像はほとんど認められなかった（写真３）。PAS染色標本では、上皮性細胞様配列を示す細胞もPAS反応陰性で、介在する毛細血管壁の基底膜が染出された（写真５）。これらの所見よりepithelioid leiomyoma (leiomyoblastoma, low grade malignancy) と診断した。腫瘍と連続すると考えられた胃壁の組織学的検索では、固有筋層や漿膜下組織には著変はなく、腫瘍と胃との関連を示唆する所見は認められず、大網原発の可能性が考えられた。

考　　察：1960年にMartinらが胃原発のround cell myogenic tumorを報告し、Stoutは1962年の報告でその生物学的態度からleiomyoblastomaと命名した。以来、epithelioid leiomyomaに対して同義語あるいは類似語としてleiomyoblastomaやbizarre leiomyoma等の名称が用いられており、WHOの軟部組織腫瘍分類ではこれらは同一の疾患単位として、benign smooth muscle tumorに分類されている。しかし報告例の中には転移例やepithelioid leiomyosarcomaと診断すべきものもあり、多くの報告においてもの生物学的性質が議論されている。胃原発のものについてはAppelmanらが127例について詳細な検討を加えており、良悪性の組織学的な判定基準として、核分裂像の数、細胞の大きさ、間質成分の介在や腫瘍細胞の配列様式などを挙げているが、腫瘍の大きさや発生部位、臨床症状なども含めて判断すべきであるとしている。大網原発のepithelioid leiomyomaは報告例が極めて少なく、その生物学的態度を判断する資料に乏しいが、Mashimotoらがまとめたこれまでの７報告例中には再発例や移転例は含まれていない。本例の場合核分裂像はほとんど認められず、組織学的に悪性とする所見に乏しいと考えられた。しかし、胃以外の部位に発生したepithelioid leiomyomaでは約半数が悪性の経過をとるとの報告があり、また33年の経過の後に再発した胃原発のleiomyoblastomaの報告もあることなどより、腫瘍の大きさも考慮して、lowgradeではあるがmalignant potentialを有する腫瘍として長期間のfollow upが必要と思われる。

### 文　　献

1．Mashimoto H, Matsuo T, Ikeda T, et al：Leiomyoblastoma of the greater omentum：A case report and review of literature. Acta Pathol Jpn 37：1691－1698, 1987.

2．Appelman HD. and Helwig EB.：Gastric epithelioid leiomyoma and leiomyosarcoma (leiomyoblastoma). Cancer 38：708－728, 1976

3．Miller KA., Rubnitz ME. and Roth SI.：Late recurrence (33 years) of a gastric epithelioid stromal tumor (Leiomyoblastoma) with low malignant potential. Arch Pathol Lab Med 112：86－90, 1988

4．武田　宏之，平尾　　幸，木村昭二郎，他：大網原発巨大平滑筋肉腫の１例．臨放　32：1533－1536, 1987

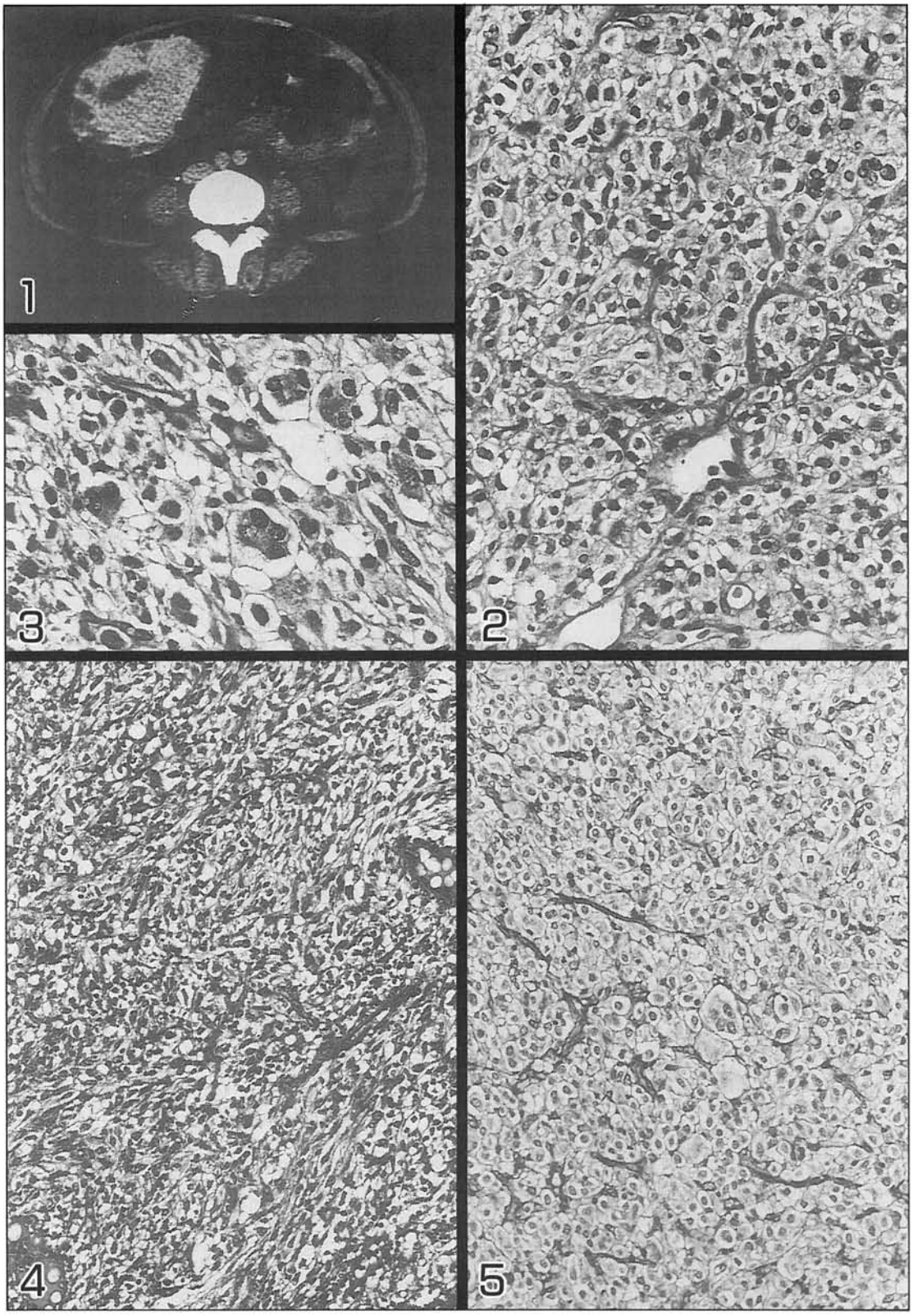
1
2
3
4
5

## 長期透析患者に発生した骨原発悪性リンパ腫の１剖検例

市立宇和島病院　　栗原　憲二

症例 844：59歳、女

主　　訴：第１中足骨部の腫大

既 往 歴：53才の時、慢性腎炎による腎不全のため、週３回の血液透析をうけ始めた。54才の時、血中の副甲状腺ホルモンとアルカリフォスファターゼ上昇、正常カルシュウム値、頭蓋骨の特有なＸ線像などより、二次性副甲状腺機能亢進による腎性骨異栄養症と診断され、活性型ビタミンＤ投与で軽快した。

現 病 歴：死亡４カ月前より左足の疼痛を自覚し、３カ月前に左足の足背内側の腫大が著明となった。同部のＸ線検査で、第１中足骨に骨透過像と一部骨硬化像を認め（写真１）、骨腫瘍の診断で、生検をうけた。生検の結果、悪性リンパ腫（stage IE)の診断で、放射線療法で上述の腫大は縮小したが、この頃より、左側鼠径部のリンパ節の急速な腫大に気づき、同リンパ節生検でリンパ腫の転移と診断され、多剤併用療法を開始直後、少量を投与した時点で脳出血（写真２)のため死亡した。

病理所見：第１中足骨の生検標本には、腫瘍細胞のびまん性浸潤があり、腫瘍細胞は大型で円型の核と核小体を有し、核分裂もあった（写真３)。腫瘍細胞は豊富な好銀線維で取り囲まれており、免疫染色でLCA陽性、L－26陽性、MB－１陽性で、一部の腫瘍細胞は胞体内にIgMを有していた（写真４)。その他EMA、UCHL－１、MT－１、IgG、IgA、κ、λ、S－100、ナフトールASDなどはすべて陰性であった。LSG分類でびまん、大細胞型(B細胞性、IgM産生型)であった。鼠径部リンパ節の組織像も同様であった。剖検時、全身のリンパ節に浸潤はなく、第１中足骨原発を確認した。その他、両腎のglobal sclerosisと左心室肥大などを認めた。

考　　察：従来骨原発の悪性リンパ腫として報告されている例は、現在のstagingの診断技術からみて、節性リンパ腫の骨転移例を含む可能性があり、骨原発のリンパ腫の発生頻度は実際には報告よりもまれと思われる。文献では軀幹骨や四肢骨に多く、自験例のように四肢の末端骨での発生はまれである。組織学的に自験例は従来は細網肉腫と分類されたと思われる。またB細胞性でIgM産生を認めたが、腫瘍の大きさが小さいためか、血中M蛋白は検出出来なかった。現在節外性リンパ腫のうち、B細胞性の発生母地として種々の慢性炎症があげられており、また長期透析患者では悪性リンパ腫などの腫瘍の発生頻度が高いとの報告もある。自験例でも腎性骨異栄養症が発生母地となった可能性があり、長期透析患者では意外な部位での骨原発悪性リンパ腫が発生しうる事は、早期診断上注意を要する。

### 文　　献


1．Radaszkiewicz T, Hansmann ML：Primary high grade malignant lymphoma of bone. Virchow Archiv A Pathol Anat 413：269－274, 1988

2．Falini B, et al.：Large cell lymphoma of bone. Histopathology 12：177－190, 1988

3．Kinlen LJ, Eastwood, JB, Kerr, DNS, et al.：Cancer in patients receiving dialysis. Brit Med J 1：1401－1403, 1980

4．Kantor AF, et al.：Cancer in patients receiving long－term dialysis treatment. Am J Epidemiol 126：370－376, 1987

5．青笹　克之，大澤　政彦，松本　正博：免疫異常とリンパ球増殖性疾患，病理と臨床　7：954－958, 1989

1

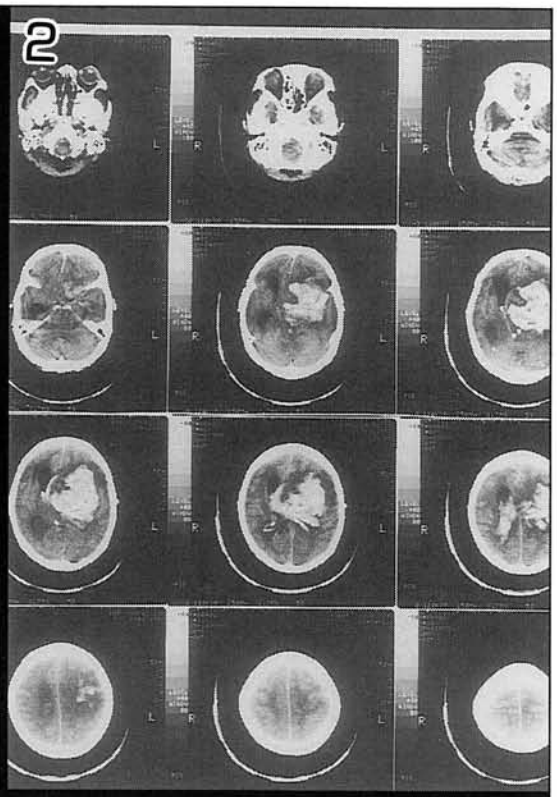
2

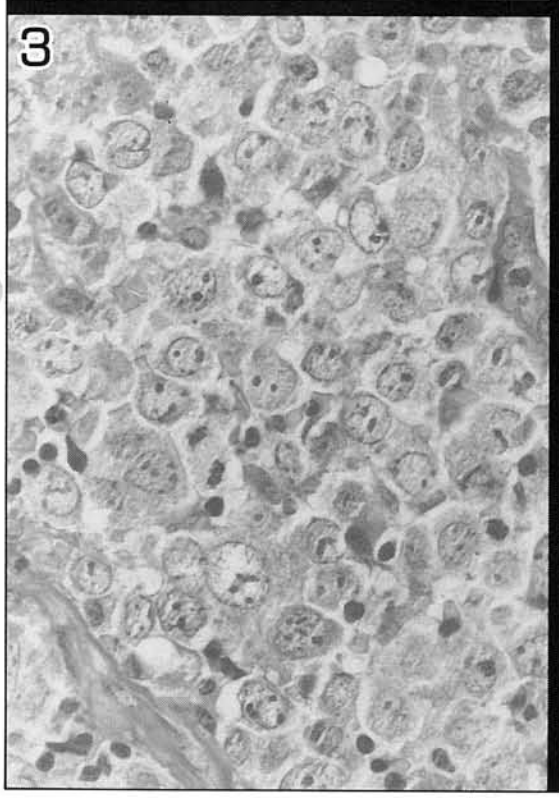
3

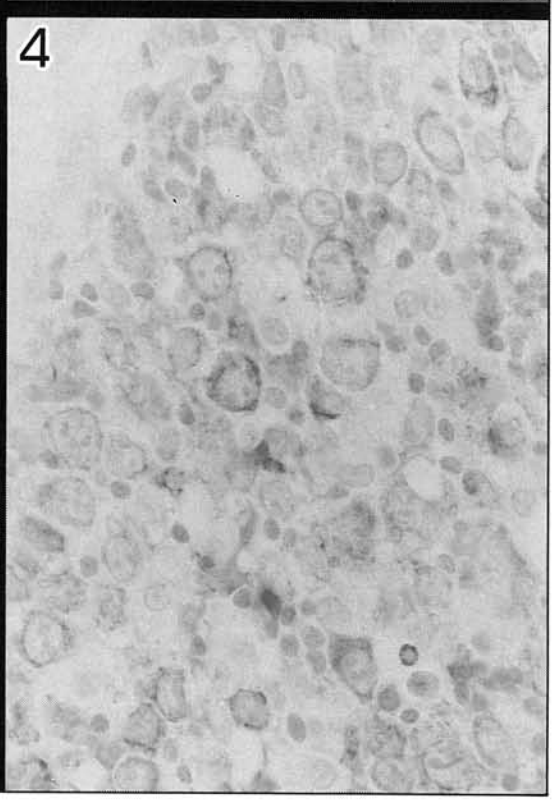
4

〔 40 〕

## 外陰部潰瘍性病変（Pemphygus）

国立病院四国がんセンター　土井原博義、万代　光一
元井　信、森脇　昭介

症例 805：41歳、主婦

臨床診断：外陰部潰瘍（Herpes　感染症疑）

主　訴：外陰部痛

既 往 歴：15歳から３年間肺結核で通院治療

現 病 歴：昭和62年12月初めに外陰部痛あり、某医院で対症療法を受けるも軽快せず、当院に紹介され、入院となる。

局所所見：外陰部から肛門周囲に至るびらん、軽度潰瘍形成をみ、さらに口内炎の合併がある。臨床的にはヘルペス感染が疑われた。病変部から約８×５㎜大の切片を生検・採取する。

入院後経過：患者は約１カ月入院、抗生物質・抗ウイルス剤投与で軽快退院した。

病理組織学的所見：潰瘍部から離れるほど表皮の解離はあるものの剝離せず、全体に層は厚くなる。さらに遠位部では表皮は下部に乳頭状肥厚をし、基底層は分岐状に不規則増殖する（写真１）。表皮剝離や浅い表層性潰瘍形成、潰瘍底部および周囲の真皮に慢性炎症性細胞浸潤をみる。

表皮の基底層と有棘細胞層の解離部は（写真２）、表皮内に不規則な水泡様組織間隙をみ、線維素の出現、剝離表皮細胞や炎症細胞が遊離・浮離する。解離部は基底層が乳頭状を呈し（写真２－３）、残存基底細胞は明瞭な腫大した核小体を１－３個有し増殖する（写真４、６）。核分裂像も少数みられる。

解離部の扁平上皮細胞の核は淡明、腫大するが（写真４、６）、風船様腫脹や封入体、多核巨細胞などは確認できない。

鍍銀染色で解離部の基底膜は保たれている（写真４）。周辺の肥厚真皮内には高度の炎症細胞の浸潤があり、好酸球の遊出が巣状にみられ、炎症は表皮内にも波及し、微小膿様形成もみられる（写真５）。

考　察：外陰部に棘融解性水泡（intraepidermal acantholytic bullous）を主病変とし、口内炎を有することなどの所見からPemphygusの範中に入る病変を考えた。慢性天疱瘡は病変によりvulgaris（尋常性）、vegetans（増殖性）、foliaceus（落葉性）、erythematous（紅斑性）の４群に分け、それぞれ独立した疾患とする見方、相互に移行があるとする報告もあり、pemphigusの本態が不明である。尋常性がもっとも多く、女性で40－60歳代に多い。本例は剝離と増殖を混在することからpemphygus vulgerisないしvegetansあるいはfoliaceusの移行像が混在すると解したが、頻度からもpemphigus vulgarisとするのが妥当と考える。

口内炎をみることから臨床的にはBehcet病も疑われているが、口腔粘膜の組織学的検索はなされておらず、外陰部病変の主体は表皮にあり、真皮は非特異的炎症の所見であることから否定した。また外陰部ヘルペス感染症は臨床的にも疑っているように、まず鑑別すべき疾患であり、herpetiform pemphigus acantholytic herpetiform dermatitisの名称もあるように、鑑別が困難例があることも記載されている。しかしヘルペス感染症に特異な細胞の出現から組織学的診断は比較的容易であり、細胞診も含めてヘルペス感染症とする積極的所見を確認できなかった。

### 文　献

1．現代皮膚科学大系　12：166－187、中山書店、東京、1980
2．Graham, JH, MacVicar, DN.：Bullous dermatoses, Graham JH, et al ed., Dermal Pathology. 269－323. Harper & Row, New York, 1972

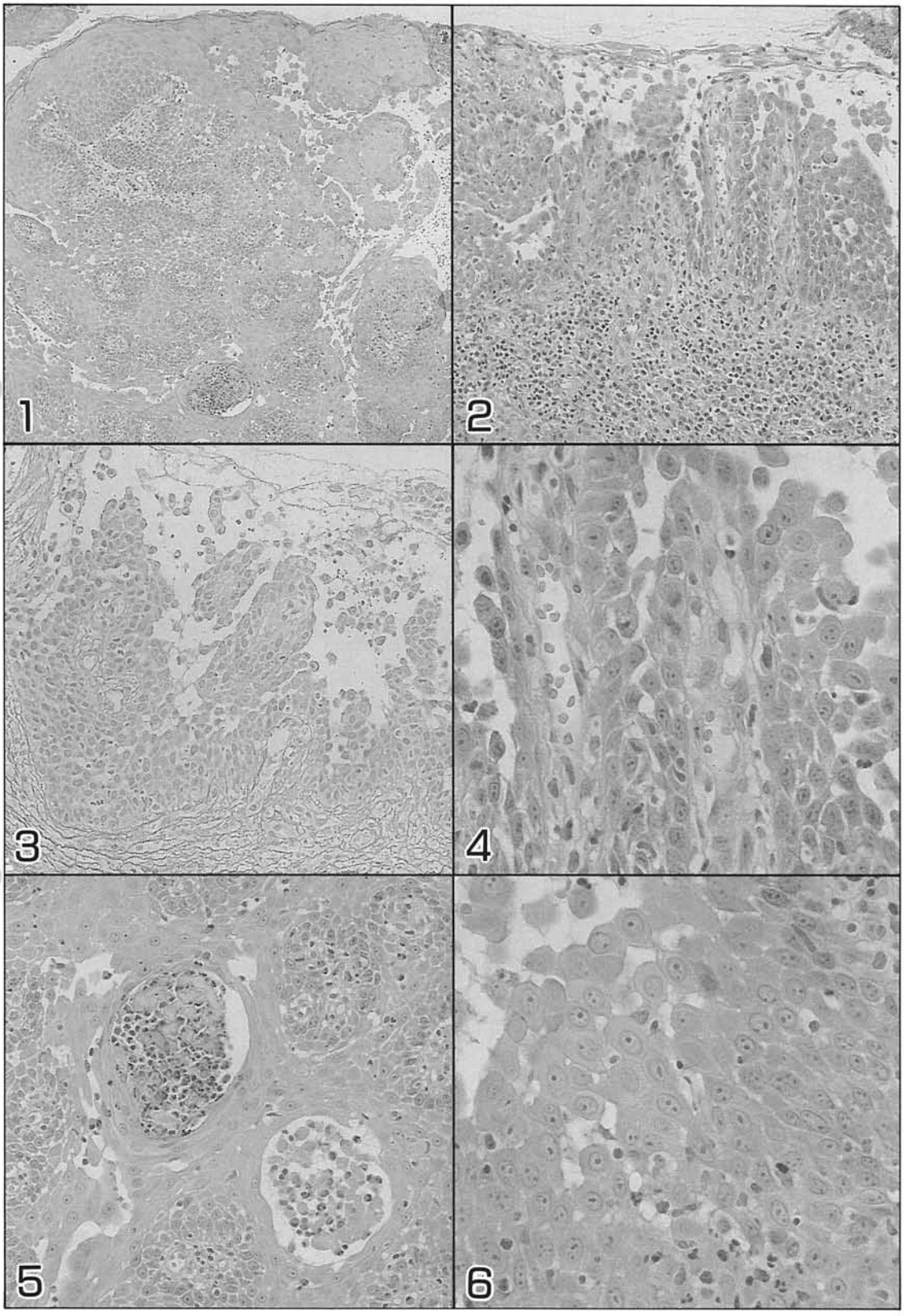
1
2
3
4
5
6

# あとがき

昭和38年に始めたこの検討会も28年の歳月がすぎ、おおくの症例が検討された。その間昭和40年に記録集を『愛媛県衛生研究所報告』のなかに収録して戴いたが、通算３号から世話役の森脇が当時の国立松山病院に転任したのを機に、独立誌として年１回発行してきた。しかし会員の増加、時代の変遷とともに各種研究会、中四国病理集談会、スライドカンファレンスなどにより、愛媛県内の検討会の回数減に続いて、記録集の発刊も延び延びとなった。

前回検討症例一覧表が欠除していたのでその分も含め表示したが、記録が不十分で不完全な上、掲載症例も予定の件数にも至らず、貧弱なものになったことをお詫びする。

９号の編集から持ち回わりで行ない今回で通算16号を数えたが、病院病理医協会加入と同機関誌への寄稿なども併せ、本誌の意義・役割も薄れてきたことから、今回をもって終刊とすることになった。

最初から関わった者として寂しい気持がするが、これも時代の流れと考える。検討会はなお中堅の人によって継続されるので、衣を換えてさらに発展することを願って、編集・終刊の言葉とする。長年本誌の発刊にご支援戴いた愛媛県・松山市医師会、愛媛県がん予防協会に深謝する。

1991.5.30

S.M.

平成３年７月30日　印刷
平成３年７月30日　発行

発行所　松山市堀之内13　TEL 0899㉜1111
国立病院四国がんセンター病理内（〒790）
愛媛県臨床病理研究会

印刷所　松山市朝美2丁目3－30　TEL 0899㉔7912
兵頭印刷所